Документ подписан простой электронной подписью
Информация о владельце:
ФИО: Локтионова Оксана Геннадьевна
Должность: проректор по учебной работе
Дата подписания: 08.09.2026 07:48:17
Уникальный программный ключ:
0b817ca911e6668abb13a5d426d39e5f1c11eabbf73e943df4a4851fda56d089

Федеральное государственное бюджетное образовательное учреждение высшего образования
«Юго-Западный государственный университет»

Кафедра биомедицинской инженерии

УТВЕРЖДАЮ
Проректор по учебной работе
_____ О.Г. Локтионова
«25» 09 2023 г.

ФУНКЦИОНАЛЬНАЯ ДИАГНОСТИКА

Методические рекомендации по выполнению практических работ для студентов специальности 30.05.03 – Медицинская кибернетика

Курск 2023

УДК 616

Составители: С.П. Серегин, С.Н. Родионова.

Рецензент:
Кандидат технических наук, доцент *Т.Н. Конаныхина*

Функциональная диагностика: методические рекомендации по выполнению практических работ для студентов специальности 30.05.03 – Медицинская кибернетика / Юго-Зап. гос. ун-т; сост.: С.П. Серегин, С.Н. Родионова. - Курск, 2023. - 55 с.

Содержат методические рекомендации к проведению практических работ по дисциплине «Функциональная диагностика». Методические указания по структуре, содержанию и стилю изложения материала соответствуют методическим и научным требования, предъявляемым к учебным и методическим пособиям.

Предназначены для студентов специальности 30.05.03 – Медицинская кибернетика.

Текст печатается в авторской редакции

Подписано в печать_____. Формат 60x84 1/16
Усо.печ.л._____. Уч.-изд.л._____.Тираж_____ экз. Заказ: *1036*.Бесплатно.
Юго-Западный государственный университет.
305040. г. Курск, ул. 50 лет Октября, 94.

СОДЕРЖАНИЕ

Практическое занятие №1. Пробы, определяющие функциональное состояние мышечной системы. 4

Практическое занятие №2. Изучение принципов работы электрокардиографа, получение и анализ кардиограммы. 11

Практическое занятие №3. Основы векторкардиографии. 15

Практическое занятие №4. Исследование функции внешнего дыхания. 19

Практическое занятие №5. Применения реоэнцефалографии для оценки мозгового кровообращения. 25

Практическое занятие №6. Оценка функционального состояния головного мозга методами электроэнцефалографии. 35

Практическое занятие №7. Изучение работы сердца методами эхокардиографии. 40

Практическое занятие №8. Методы функциональной диагностики сердечно-сосудистой системы. 47

Практическое занятие №1. Пробы, определяющие функциональное состояние мышечной системы.

Задача: изучить пробы, определяющие функциональное состояние мышечной системы.

Теоретическая часть:

Мышцы – это одна из основных частей нашего опорно-двигательного аппарата. Именно за счет их усилий мы можем принимать вертикальное положение и другие позы. Мышцы же брюшной стенки не только поддерживают внутренние органы, но и защищают их от механических повреждений и прочих неблагоприятных факторов среды.

Мышечная система является активной частью двигательного аппарата человека, а кости, связки составляют его пассивную часть. При помощи мышечной системы и костей происходит изменение положения тела человека в пространстве, осуществляются дыхательные и глотательные движения, формируется мимика. Скелетные мышцы (рис. 1.1) участвуют в образовании ротовой, грудной, брюшной и тазовой полостей; входят в состав стенок полых органов (глотка, гортань и др.); вызывают изменение положения глазного яблока в глазнице; влияют на слуховые косточки в барабанной полости среднего уха. Мышечная деятельность не только обеспечивает движение, но и оказывает влияние, на кровообращение, развитие и форму костей. Систематические мышечные нагрузки способствуют росту мышечной массы за счет увеличения структур, которые входят в состав мышц. Скелетные мышцы у новорожденных и детей составляют около 20—25% массы тела, тогда как у взрослых — до 40 %, а у пожилых и старых людей — до25—30%. Более половины всех мышц расположено в области головы и туловища и 20 % — на верхних конечностях. В организме человека около 400 мышц, которые состоят изпоперечно-полосатоймышечной ткани и имеют произвольное сокращение.

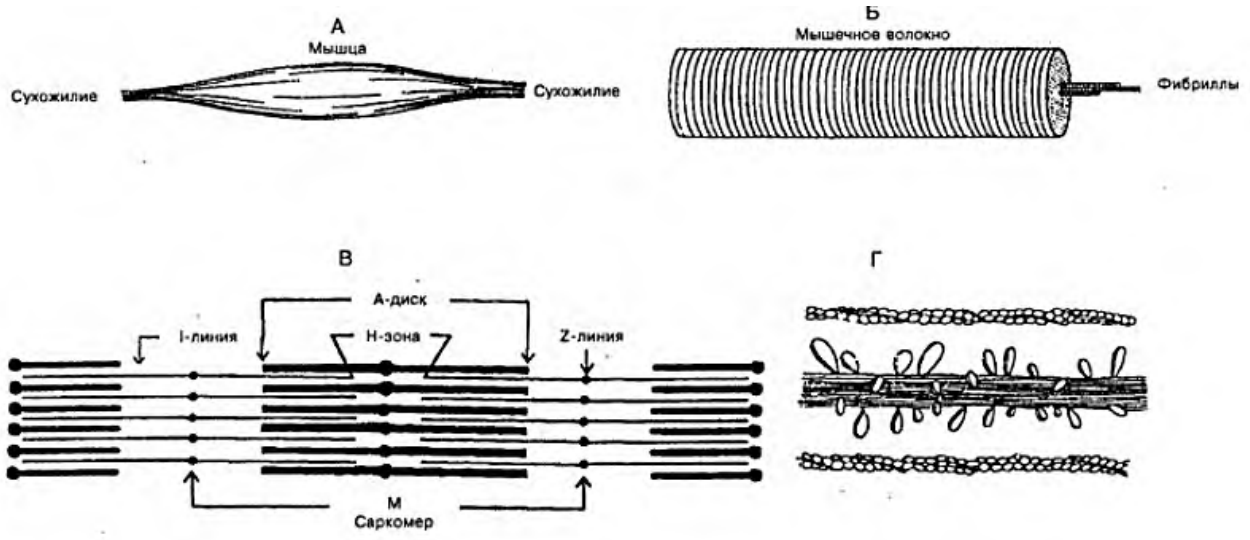

Рис. 1.1. Схема скелетной мышцы: А — мышечные волокна прикреплены к сухожилиям; Б— отдельное волокно, состоящее из миофибрилл; В — отдельная мио-фибрилла: чередование светлых актиновых I-дисков и темных миозиновых А-дисков; наличие Н-зоны и М-линии; Г— поперечные мостики между толстыми миозиновыми и тонкими актиновыми нитями

Строение мышц

Мышца (musculus) как орган состоит из мышечной ткани, рыхлой и плотной соединительной ткани, сосудов и нервов, имеет определенную форму и выполняет соответствующую ей функцию.

Основу мышцы формируют тонкие пучки поперечнопо-досатых мышечных волокон, которые сверху покрыты соединительно-тканной оболочкой —эндомизием. Более крупные пучки отделены один от другогоперимизием, а всю мышцу окружает эпимизий, который затем переходит в сухожилие и называется перитендинием.

Рыхлая соединительная ткань образует мягкий скелет мышцы, от которого берут начало мышечные волокна, а плотная ткань — сухожильные концы мышцы. Около 1/3 волокон прикрепляется к костям, а 2/3 имеют опору на соединительно-тканных образованиях мышц. Мышечные пучки образуют мясистое брюшко, которое может активно сокращаться, а затем, перейдя в сухожилие, прикрепляется к костям. Начальную часть мышц, особенно длинных, называют еще головкой, а концевую — хвостом.

Сухожилия в разных мышцах неодинаковы по размерам. Самые длинные они в мышцах конечностей. Мышцы, образующие брюшную стенку, имеют широкое плоское сухожилие — апоневроз.

Двубрюшная мышца имеет промежуточное сухожилие, между двумя брюшками, или несколько коротких сухожилий, прерывающих ход мышечных пучков (например, в прямой мышце живота). Сухожилие значительно тоньше, чем мышца, но прочность его очень большая. Так пяточное (ахиллово) сухожилие может выдержать нагрузку около 500 кг, а сухожилие четырехглавой мышцы бедра — 600 кг.

Кровоснабжение и иннервация мышцы осуществляются с внутренней стороны мышцы, где к каждому мышечному волокну идут капилляры и нервные волокна, которые несут двигательные импульсы.

В сухожилиях и мышцах находятся чувствительные нервные окончания.

Классификация мышц

Мышцы человека классифицируют по форме, положению на теле, направлению волокон, выполняемой функции, по отношению к суставам и др. (табл. 1.1).

Чаще встречаются веретенообразные мышцы. В них пучки волокон ориентированы параллельно длинной оси мышцы, а брюшко, постепенно сужаясь, переходит в сухожилие. Мышцы, у которых мышечные волокна прикрепляются к сухожилию только с одной стороны, называются одноперистыми, а с двух сторон — двухперистыми. Мышцы могут иметь одну или несколько головок, отсюда и название: двуглавая, трехглавая, четырехглавая. Некоторые мышечные волокна расположены циркулярно и образуют мышцы сфинктеры, которые окружают ротовое и заднепроходное отверстия и др.

Таблица 6.1. Форма мышц в зависимости от расположения мышечных волокон к сухожилию

По форме	По отношению к суставам	По расположению в теле человека	По направлению волокон	По выполняемой функции	По отношению к частям тела
Длинные Короткие	Односуставные Двусуставные	Поверхностные Глубокие	Круговые Параллельные Лентовидные Веретенообразные	Дыхательные Жевательные	Головы Шеи Туловища: 1) груди; 2) спины;

Широкие	Многосуставные Сгибатели Разгибатели Отводящие Приводящие Супинаторы Пронаторы Сфинктеры Расширители		Зубчатые Косые 1)одноперистые; 2)двуперистые; 3) многоперистые	Мимические	3) живота Конечностей: 1) верхних; 2) нижних

Форма мышц может быть очень разнообразной, она зависит от расположения мышечных волокон к сухожилию (рис. 1.2).

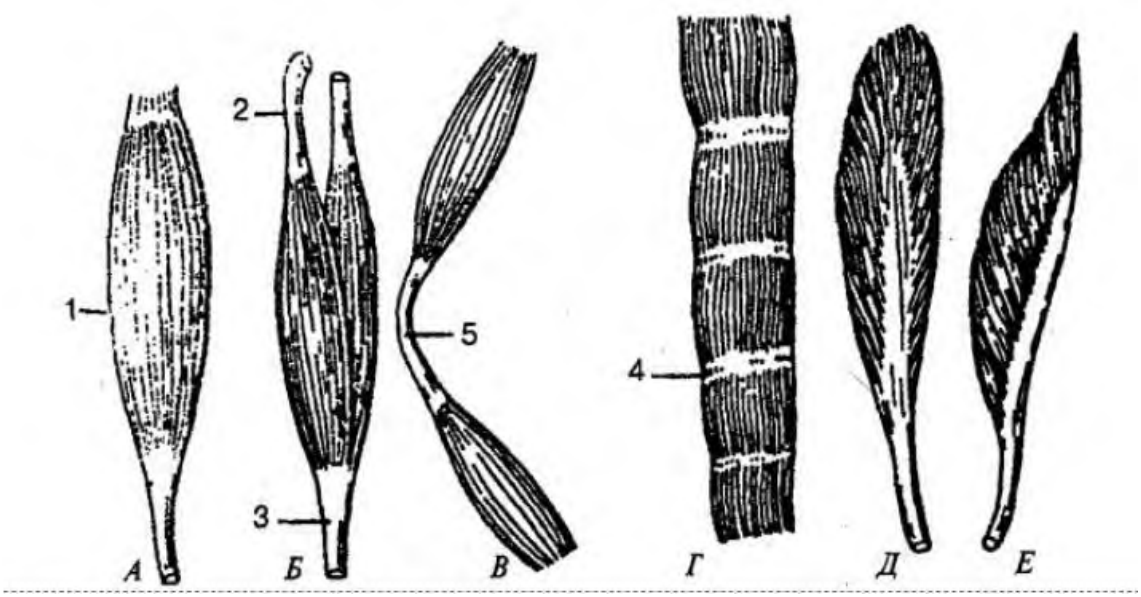

Рис. 2. Форма мышц: А — веретенообразная;Б — двуглавая мышца;В — двубрюшная мышца;Г— мышца с сухожильными перемычками;Д — двухперистая мышца;Е— одноперистая мышца; 1— брюшко мышцы;2, 3— сухожилия мышцы;4 — сухожильная перемычка; 5 — промежуточное сухожилие

Название мышцы может отражать ее форму (ромбовидная, трапециевидная, квадратная), размер (длинная, короткая, большая, малая), направление мышечных пучков или самой мышцы (косая, поперечная), выполняемую ею функцию (сгибание, разгибание, вращение, поднимание).

По отношению к суставам мышцы располагаются неодинаково, что определяется их строением и функцией. Если мышцы действуют на один сустав, они называются односуставными, если же перекидываются через два сустава и больше — двусуставными и многосуставными. Некоторые мышцы могут брать начало от костей и прикрепляться к костям, не соединяясь при помощи суставов (например, подъязычная, челюстно-подъязычная,мимические мышцы, мышцы дна рта, мышцы промежности)

Практическая часть:

1. Оценка силы и выносливости мышц спины.

Лежа на кушетке на животе, принять позу "ласточки" (прогнуться, руки в стороны, ноги приподняты, прямые). Время удержания такого положения в норме - 2-2,5 мин.

2. Оценка силы и выносливости мышц живота.

Лежа на кушетке на спине, приподнять прямые ноги на 15-20 см и удерживать это положение. В норме время удержания такой позы 2-2,5 мин.

3. Определение физической работоспособности

Гарвардский степ-тест. Идея теста заключается в изучении восстановительных процессов (динамики ЧСС) после прекращения дозированной мышечной работы.

Физическая нагрузка задается в виде восхождения на ступеньку. Высота ступеньки и время выполнения мышечной работы зависят от пола, возраста и физического развития испытуемого. Во время тестирования испытуемому предлагается совершать подъемы на ступеньку в заданном темпе - с частотой 30 восхождений в 1 мин. Темп задается метрономом (частоту которого устанавливают на 120 уд/мин).

Подъем и спуск состоит из 4-х движений, каждому из которых будет соответствовать 1 удар метронома: 1 - постановка одной ноги на ступеньку; 2 - постановка второй ноги на ступеньку; 3 - ставят назад на пол ногу, с которой начал восхождение; 4 - ставят на пол вторую ногу.

В положении стоя на ступеньке ноги должны быть прямыми, туловище должно находиться строго в вертикальном положении. При подъеме и спуске руки выполняют обычные для ходьбы движения. Продолжительность пробы 5 мин. В тех случаях, когда испытуемый прекращает работу раньше указанного времени, фиксируется то время,

в течение которого выполнялась работа. После окончания физической нагрузки испытуемый отдыхает сидя.

Начиная со второй минуты, у него 3 раза по 30-секундным отрезкам подсчитывается пульс: с 60 до 90-й сек восстановительного периода (f_1), со 120-й до 150-й сек (f_2), со 180-й до 210-й сек (f_3),

Результаты тестирования выражают в условных единицах, в виде индекса Гарвардского степ-теста (ИГСТ).

$$ИГТС = \frac{t \times 100}{(f_1 + f_2 + f_3) \times 2},$$

где t - фактическое время выполнения физической нагрузки в сек. Результаты оценивают при помощи таблицы.

Оценка результатов Гарвардского степ-теста

ИГСТ	***Оценка***
менее 55	плохая
55-64	ниже среднего
65-79	средняя
80-89	хорошая
90 и более	отличная

4. Определение физической работоспособности спортсменов по тесту PWC170

Среди функциональных проб, определяющих физическую работоспособность, получила широкое распространение тест-проба PWC 170. Тест PWC 170 (Tornvall, 1963) позволяет изучить степень работоспособности организма при частоте сердечных сокращений 170 в 1 мин. Исследования показали, что такая частота сердечных сокращений является для работы сердца здорового человека оптимальной в процессе выполнения мышечной нагрузки. Методика определения PWC170 на велоэргометре Испытуемому рекомендуется выполнить последовательно две нагрузки по 5 мин, разделенные 3-х минутным перерывом. Скорость вращения педалей велоэргометра 60 об/мин. В конце каждой нагрузки в течение последних 30 сек работы определяется частота сердечных сокращений. PWC170 расчитывается по формуле В. Л. Карпмана. Данные будут достоверны, если разница между ними f_1 и f_2 не менее 40 уд/мин.

$$PWC_{170} = N_1 + (N_2 - N_1) \times \frac{170 - f_1}{f_2 - f_1}$$

где N1 – мощность первой нагрузки в кг/мин; N2 – мощность второй нагрузки в кг/мин; f1 – ЧСС в конце первой нагрузки; f2 – ЧСС в конце второй нагрузки.

У нетренированных лиц, нагрузку можно дозировать следующим образом: 1-ая - из расчета 1 вт/кг массы тела, 2-ая - 2 вт/кг массы тела. У детей проводится тест PWC150 т.е. определяется работоспособность при пульсе 150 ударов в мин. Формула расчета принимает следующий вид:

$$PWC_{150} = N_1 + (N_2 - N_1) \times \frac{150 - f_1}{f_2 - f_1}$$

<u>Порядок выполнения работы:</u>

Осуществить:

- оценку силы и выносливости мышц спины.
- оценку силы и выносливости мышц живота.
- Работу по определению физической работоспособности
- Работу по определению работоспособности спортсменов по тесту PWC170.
- Сделать отчет.

<u>Контрольные вопросы:</u>

1. Дайте определение мышцы.
2. Что представляет из себя мышечная система?
3. Расскажите о строении мышц.
4. Расскажите о классификации мышц по форме.
5. Как происходит оценка силы и выносливости мышц спины?
6. Как происходит оценка силы и выносливости мышц живота?
7. Как осуществляется Гарвардский степ-тест?
8. Как осуществляется тест-проба PWC 170.

Практическое занятие №2. Изучение принципов работы электрокардиографа, получение и анализ кардиограммы.

Задача: изучить принципы работы электрокардиографа, методы получения и анализа кардиограммы.

Теоретическая часть:

К электрокардиографам относится часть электрофизиологической аппаратуры, предназначенной для регистрации электрической активности сердца, которая на поверхности тела человека представлена кривой изменения разности потенциалов – электрокардиограммой (рис. 1).

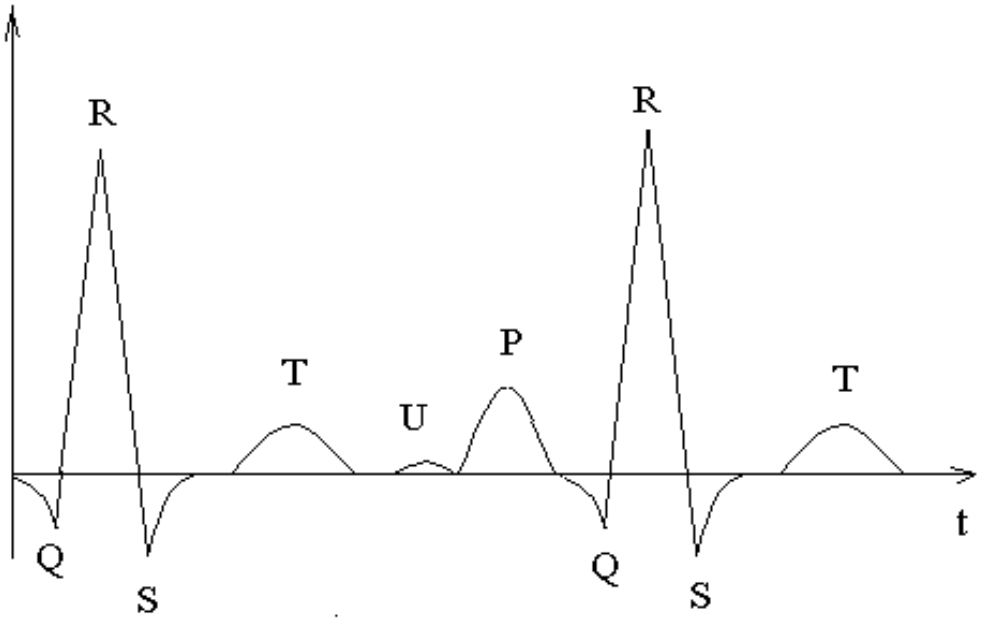

Рис. 2.1. Типовая структура электрокардиосигнала

В составе кривой ЭКГ можно выделить шесть видов характер-ных зубцов, определенных Эйнтховеном в 1911 году: Q, R, S, T, U, P.

Для исследования электрической активности сердца используют различные схемы подключения электродов к объекту исследования, которые можно найти в специальной литературе и ряде учебных пособий.

С измерительных электродов электрокардиосигнал (ЭКС) подается на входы предварительных усилителей, при выборе схем которых следует учитывать, что регистрация биопотенциалов, характеризующих электрическую активность сердца, обычно проводится в полосе частот от 0,15 до 256-300 Гц. Уровень полезных сигналов, снимаемых с поверхности кожного покрова, порядка 0,3…3 мВ.

Электрокардиосигнал относят к квазипериодическим сигналам с частотой следования кардиокомплексов (по величине RR-интервала) $T_{RR} \approx 0{,}1\ldots3$ с. В эквивалентном представлении форма кардиокомплекса близка к треугольной с амплитудой 0…5 мВ, с частотным диапазоном 0,05…800 Гц.

Значение зубца P порядка 0,05…0,25 мВ при длительности в норме 0,08…0,11 с. Величина зубца Q, как правило, не превышает 0,2 мВ. Наибольшую величину имеет зубец R – от 0,3 до 1,5 мВ. Зу-бец T – 0,25...0,6 мВ. Зубец U обычно очень непостоянен и встречается редко. Длительности: комплекса QRS – 0,06…0,09 с; S–T – от 0 до 0,15 с; T–U – 0,04 с.

Межэлектродное сопротивление (включая сопротивление переходов «кожа – электрод») носит в основном активный характер и лежит в диапазоне 5…100 кОм. Напряжение элетрохимического равновесия системы «электрод – биообъект» (электролит) составляет 0,3…1 В. Компенсация этого напряжения обычно осуществляется схемами подавления синфазных помех. При использовании хлорсеребряных электродов (Ag – AgCl) с токопроводящей пастой разность потенциалов для двух электродов в системе «электрод – паста – электрод» не превышает 3…5 мВ, а межэлектродное пространство составляет около 500 Ом. Скорость изменения разности потенциалов – 2 мкВ/с со временем готовности 1…2 мин.

Напряжение шумов электродов не превышает 30 мкВ. Напряжение поляризации на входах усилителя ЭКС достигает величины 300 мВ, что может привести к насыщению усилителя.

При выборе типа и схемы входного усилителя рекомендуют учитывать, что входное напряжение лежит в пределах 0,03…5 мВ. Нижнее значение входного напряжения не должно быть ниже пороговой чувствительности усилителя, определяемой уровнем внутренних шумов, приведенных ко входу. Обычно $U_ш \leq 10\ldots30$ мкВ. Наиболее информативная часть ЭКС занимает полосу частот Δf = 0,05…120 Гц. В практической диагностике иногда ограничиваются частотой Δf = 0,05…60 Гц. Рекомендуется использовать электронные схемы с полным входным сопротивлением не менее 2,5…10 МОм, а постоянный ток в цепи пациента (по входному току покоя) рекомендуют поддерживать на уровне 0,1 мкА.

Обобщенная структурная схема компьютерного электрокардиографа, использующего специально разрабатываемые приставки (рис. 2.2).

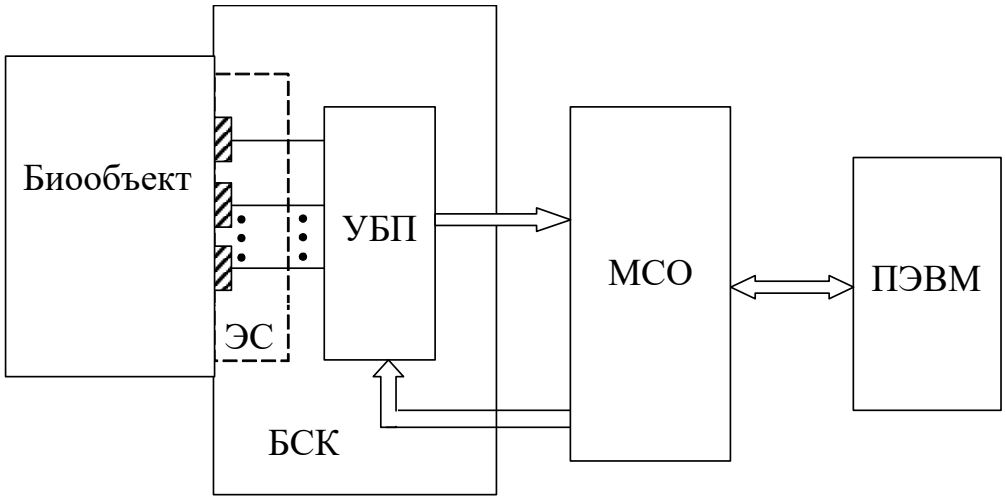

Рис. 2.2. Обобщенная структурная схема компьютерного электрокардиографа

Блок съема кардиосигнала (БСК) представляет собой электродную систему (ЭС) с усилителями биопотенциалов (УБП), а модуль сопряжения (МСО) обеспечивает преобразование аналоговых сигналов в цифровой код, передачу цифровых кодов в ПЭВМ и, в некоторых моделях, выдачу управляющих сигналов для настройки и управления усилителями биопотенциалов. По такой схеме реализован электрокардиоанализатор типа «Кармин-12».

Примером использования промышленного электрокардиографа со стандартным аналоговым выходом может служить электрокардиографическая система «Валента» со специально разработанным устройством преобразования и ввода ЭКС в ПЭВМ типа IBM PC.

Практическая часть:

С помощью компьютерного многофункционального комплекса для исследований ЭЭГ и ВП «Нейрон-Спектр_4/П» с программой и оборудованием «Поли-Спектр-Ритм/ЭЭГ/1.00 осуществите под руководством преподавателя запись электрокардиограммы. Проанализируйте ее и сделайте вывод о состоянии здоровья обследуемого.

Порядок выполнения работы:

-При помощи компьютерного многофункционального комплекса для исследований ЭЭГ и ВП «Нейрон-Спектр_4/П» с программой и оборудованием «Поли-Спектр-Ритм/ЭЭГ/1.00 сделайте запись ЭКГ.

-Проведите анализ ЭКГ (состояние зубцов, интервалов, характер ритма сердца и т.д.).

-Проанализируйте ЭКГ при патологии (рис 2.3). Почему данная ЭКГ является патологической. Опишите заболевание.

-Сделайте отчет.

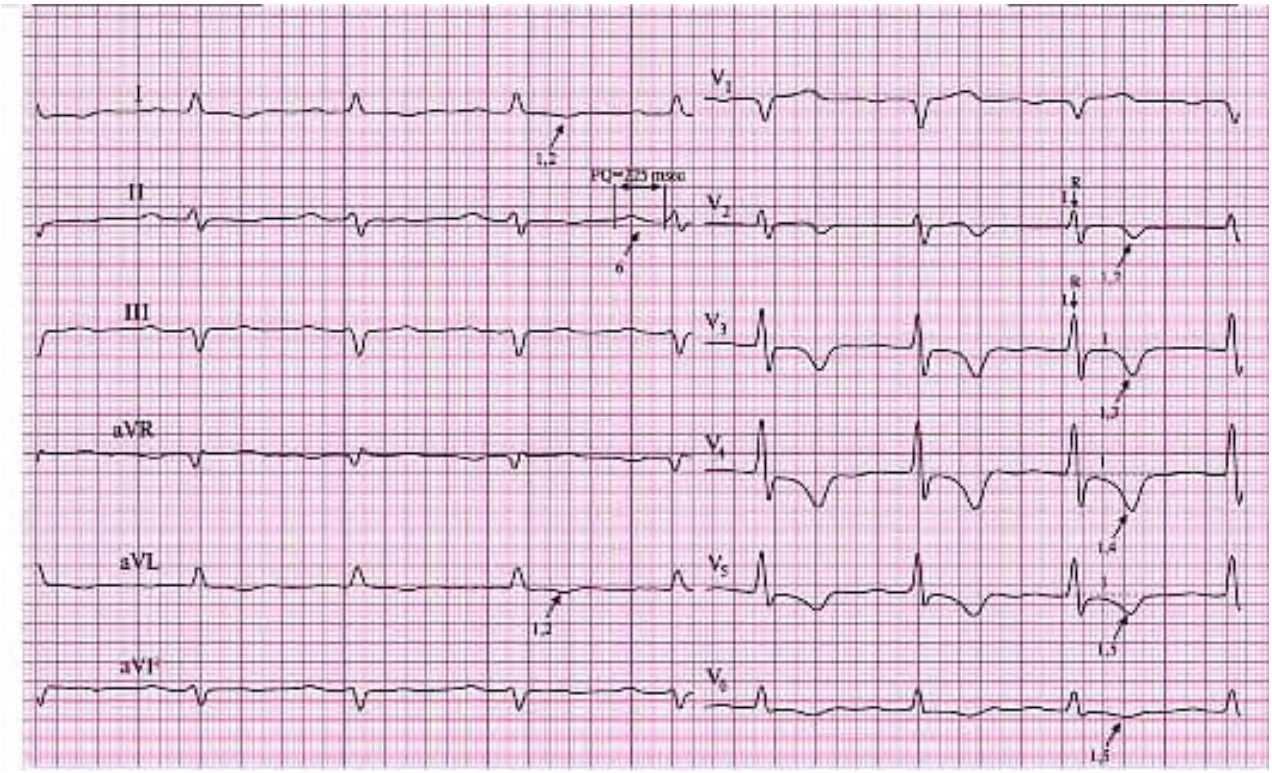

Рис.2.3. ЭКГ при патологии.

<u>Контрольные вопросы:</u>

1. Расскажите о структуре простейшего электрокардиографа.
2. Какие параметры ЭКГ вы знаете?
3. Расскажите о методике записи ЭКГ
4. Как снимается ЭКГ?
5. Как осуществляется анализ ЭКГ?
6. Что является нормой при записи ЭКГ?
7. Какие патологии сердца вы знаете?

Практическое занятие №3. Основы векторкардиографии.

Задача: изучить основы векторкардиографии.

Теоретическая часть:

Векторкардиография - это метод исследования сердца, основанный на регистрации изменений за сердечный цикл суммарного вектора электродвижущих сил сердца в проекции на плоскость. Векторкардиографическая кривая строится по трем отведениям X, Y и Z (система отведений Франка), которые являются ортогональными отведениями, т.е. их оси перпендикулярны друг другу. Синхронная запись ортогональных сигналов в векторкардиографии позволяет выявить наиболее существенные пространственно-временные эволюции биоэлектрической активности сердца и, следовательно, порождающего его электрофизиологического процесса.

Векторная электрокардиография заключается в измерении вектора дипольного момента эквивалентного диполя сердца на протяжении кардиоцикла. Этот вектор называется электрическим вектором сердца или просто вектором сердца.

В векторной ЭКГ регистрируют два вида кривых, характеризующих вектор дипольного момента эквивалентного диполя сердца:

а) пространственная векторная ЭКГ (ВЭКГ), представляющая собой траекторию конца вектора $\vec{D}_0$ в трехмерном пространстве в течение кардиоцикла;

б) плоские векторные ЭКГ (петли), кривые, описываемые в течение кардиоцикла концом проекции вектора дипольного момента эквивалентного диполя на какую-либо плоскость.

На практике имеют дело в основном с плоскими ВЭКГ. Плоские ВЭКГ получают в проекциях на горизонтальную, фронтальную и сагиттальную плоскости. При многих болезнях сердца форма плоских ВЭКГ резко трансформируется, и это используется в диагностических целях.

Принцип работы векторэлектрокардиографа основан на получении на экране ЭЛТ фигур Лиссажу путем подключения к отклоняющим пластинам трубки выходов электрокардиографа, включенных в двух разных отведениях

Векторкардиограф, или вектор-электрокардиограф (ВЭК),— устройство для регистрации ВКГ, пишущий элемент к-рого функционирует при воздействии на него двух действующих под углом

(обычно под прямым) в одной плоскости сил, соответствующих двум электрокардиосигналам. Наряду с ВЭК для последовательной записи отдельных ВКГ производятся приборы, позволяющие одновременно получать три ВКГ (от разных плоскостей регистрации). Преимущество таких приборов состоит в том, что они позволяют сократить время обследования больного и исключают необходимость монтажа отдельных ВКГ. Известно несколько принципов получения изображений ВКГ. В 1931 г. Манн (Mann) осуществил запись ВКГ световым лучом, отраженным от зеркальца сконструированного им электромеханического преобразователя.

В современных промышленных ВЭК для получения изображения и записи ВКГ используются электроннолучевые трубки (ЭЛТ). Изображение ВКГ на экране ЭЛТ выписывается сфокусированным в тонкий луч потоком электронов. Отклонение электронного луча осуществляется за счет взаимодействия электронного луча с электрическим или магнитным полем. Электрическое поле создается при подведении усиленных электрокардиосигналов к отклоняющим пластинам ЭЛТ, а в ЭЛТ с магнитным отклонением луча электрокардиосигналы подаются к катушкам, создающим магнитное поле при появлении в них тока. Отклоняющие пластинки или катушки представлены в ЭЛТ двумя парами, оси которых располагаются обычно перпендикулярно друг другу, но оси катушек могут быть расположены и под углом, отличным от 90°. При этом ВКГ на экране ЭЛТ будет представлена в косоугольной системе координат. Применение развертки электронного луча в косоугольной системе координат может быть оправдано в том случае, если участки объекта исследования, с которых отводятся электрокардиосигналы, расположены под углом, отличающимся от прямого.

Промышленность производит ЭЛТ с различным временем послесвечения экрана. Для визуального наблюдения удобнее ЭЛТ с большим временем послесвечения экрана. Устройства, предназначенные для визуального наблюдения ВКГ, называют векторэлектрокардиоскопами.

Фотографирование ВКГ с экрана в большинстве современных В ЭК осуществляется приставными фотокамерами, при этом более высокое качество изображения дает использование ЭЛТ с малым послесвечением экрана. Для получения четких, без размыва, ВКГ применяется автоматическое поддержание яркости свечения по всей векторной петле. В лучших моделях В ЭК высокое качество записи

обеспечивается также системой автоматической синхронизации между появлением изображения на экране ЭЛТ и открытием затвора фотокамеры.

В некоторых моделях ВЭК обеспечена возможность наблюдения и фотографирования отдельных петель ВКГ, причем петли Р и Т могут быть получены в увеличенном масштабе. Для определения направления движения луча, вычерчивающего на экране ВКГ, ранее использовалась развертка петли по времени. Сейчас масштаб времени изображается на самой ВКГ, петли к-рой представлены прерывистой линией, состоящей из отдельных клиновидных отрезков; перерыв в свечении линии строго соответствует определенному отрезку времени, а направление движения луча указывается острой или тупой частью клина. Для получения на записи масштаба амплитуд оригинальное решение использует фирма Hewlett-Packard (США) в устройстве для В. 1520А. Координатная сетка нанесена в плоскости люминофора ЭЛТ. Такой способ нанесения координатной сетки практически устраняет погрешности отсчета за счет параллакса. На фотографии координатная сетка получается при освещении экрана источником УФ-излучения, расположенного в фотокамере. В некоторых моделях ВЭК имеется подсвечиваемое табло с обозначением использованной для обследования пациента системы векторэлектрокардиографических отведений, отведения, условного номера пациента и даты обследования. Табло при фотографировании ВКГ с экрана ЭЛТ попадает в поле фотокамеры и отпечатывается одновременно с ВКГ.

Практическая часть:

Векторы ЭДС сердца. Вектор Р – предсердный вектор – нарвлен сверху вниз, справа налево. ВекторQ– 1-ый вектор деполяризации желудочков – направлен снизу вверх, слева направо (0.02 сек от начала деполяризации желудочков; возбуждение нижней части межжелудочковой перегородки).

Вектор R– 2-ой вектор деполяризации желудочков – направлен сверху вниз, справа налево (0.04 сек от начала деполяризации желудочков; возбуждение распространяется от верхушки сердца к основанию желудочков, причем от эндокарда к эпикарду).

Вектор S– 3-ий вектор деполяризации желудочков – направлен снизу вверх, слева направо, (0.06 сек от начала деполяризации желудочков; возбуждение основания левого желудочка). Вектор Т – направлен сверху вниз, справа налево (реполяризация, происходит во всех отделах желудочков, причем от эпикарда к эндокарду).

Проекция суммарного моментного вектора (P,Q,R,S,T) на ось отведения соответствует определенному зубцу на кривой ЭКГ. Если проекция вектора направлена к (+) полюсу оси отведения, зубец ЭКГ направлен вверх от изоэлектрической линии (положительный зубец). Если проекция вектора направлена к (-) полюсу оси отведения, зубец ЭКГ направлен вниз от изоэлектрической линии (отрицательный зубец). Амплитуда зубца пропорциональна длине проекции вектора на оси отведения. Если вектор проходит параллельно оси отведения – его проекция на ось данного отведения (а значит и амплитуда зубца в данном отведении) максимальна. Если вектор проходит перпендикулярно к оси отведения – его проекция на ось данного отведения равна нулю (значит зубец в данном отведении отсутствует).

Электрическая ось сердца.– это проекция среднего результирующего вектора деполяризации желудочков на фронтальную плоскость. Средний результирующий вектор деполяризации желудочков получен путем суммации трех моментных векторов –Q,RиS. Направление электрической и анатомической осей сердца у взрослого здорового человека совпадают. У астеников это направление более вертикальное (правограмма), у гиперстеников – более горизонтальное (левограмма).

Порядок выполнения работы:

-Ознакомиться к компьютерным построением векторной ЭДС сердца.

-Получите у преподавателя типовую запись векторкардиограммы.

-Укажите на векторкардиограмме фазы работы сердца.

-Объясните какие патологии вы видите, и как отображается на векторкардиограмме.

Контрольные вопросы:

1. На чем основан принцип работы векторэлектрокардиографа?
2. В чем заключается векторная электрокардиография?
3. Дайте определение понятию векторкардиографии.
4. Как строится векторкардиографическая кривая?
5. Что такое пространственная векторная ЭКГ?
6. Кто впервые осуществил запись ВКГ световым лучом и в каком году?

Практическое занятие №4. Исследование функции внешнего дыхания.

Задача: исследовать функции внешнего дыхания.

Теоретическая часть:

Исследование функции внешнего дыхания (ФВД) является обязательным методом обследования у больных с заболеваниями дыхательной системы, у больных с клиническими проявлениями диспноэ, у лиц старше 60 лет, у здоровых лиц с факторами риска развития хронических неспецифических заболеваний легких и при подготовке пациентов к оперативному вмешательству под общим обезболиванием.

Основным методом исследования ФВД является спирография.

Спирография или спирометрия представляет собой диагностический метод исследования функции внешнего дыхания и является главным способом оценки функционального состояния легких и бронхов. Она широко применяется в пульмонологии и терапии, поскольку позволяет установить:

- объем вдыхаемого и выдыхаемого воздуха, что называют дыхательным объемом легких;
- какой предельный объем воздуха человек может спокойно выдохнуть при глубоком вдохе, т. е. жизненную емкость легких (ЖЕЛ);
- объем выдыхаемого воздуха при полном выдохе после выполнения максимально глубокого вдоха, что называют форсированной жизненной емкостью легких (ФЖЕЛ);
- объем остающегося в легких воздуха после спокойного выдоха (функциональную остаточную емкость) и после усиленного выдоха;
- общую емкость легких;
- объем форсированного выдоха за 1-ю секунду выдоха ($ОФВ_1$) при предельно глубоком вдохе и форсированном выдохе;
- мгновенную, пиковую объемную скорость;
- минутный объем дыхания, т. е. количество поступающего в легкие воздуха за минуту;
- максимальную производительную вентиляцию легких (МВЛ) – полностью индивидуальный показатель, показывающий особенности дыхания в течение 1 минуты;

• частоту дыхания, т. е. количество совершаемых за минуту дыхательных движений.

Подготовка больного к спирографии. Исследование проводится в утренние часы, натощак, после 15-20 минутного отдыха. Бронхолитические препараты отменяются в соответствии с их фармакокинетикой: р2- адреномиметики короткого действия - за 6 часов до исследования, длительно действующие р2-адреномиметики - за 12 часов, пролонгированные теофиллины - за 24 часа. За 1 час до исследования пациенту необходимо отказаться от курения и употребления крепкого кофе.

Основные показатели ФВД, определяемые при спирографии

При спирографии определяют статические легочные объемы, динамические легочные объемы и форсированные вентиляционные потоки (таблица 4.1).

Таблица 4.1. Легочные объемы и форсированные вентиляционные потоки.

Название	Обозначение (рус.)	Обозначение (англ.)
Статические легочные объемы		
Жизненная емкость легких	ЖЕЛ	VC
Динамические легочные объемы		
Форсированная жизненная емкость	ФЖЕЛ	FVC
Объем форсированного выдоха за 1 сек	ОФВ1	FEV1
Объем форсированного вдоха за 1 сек	ОФВд1	FIV1
Форсированные вентиляционные потоки		
Пиковая объемная скорость выдоха	ПОСвыд	PEF1
Максимальная объемная скорость выдоха на уровне 25,50,75% ФЖЕЛ	МОС 25,50,75	FEF 25,50,75
Среднеэкспираторная объемная скорость	СОС 25-75	FEF (MMEF) 25-75

Результаты измерений принято представлять в виде трех показателей:

1. Должные величины, рассчитанные компьютером для данного пациента в зависимости от возраста, веса, роста и этнической принадлежности;
2. Фактические величины, полученные в ходе исследования;
3. Процентное отношение фактических величин к должным.

Степень вентиляционных нарушений определяют в зависимости от ве-личины процентного отклонения фактических величин от должных. Наиболее убедительно о наличии вентиляционных

нарушений свидетельствует степень снижения объемного показателя форсированного выдоха (ОФВ1) и ФЖЕЛ и/или ЖЕЛ. Для определения типа вентиляционных нарушений необходимо оценить, какой из показателей ЖЕЛ или ОФВ1 снижен в большей степени. Для этого рассчитывают индекс Тиффно (ИТ), представляющий отношение ОФВ1 к ЖЕЛ, выраженное в процентах.

В таблице 4.2 приведены нормативы, применяемые при оценке данных спирографии с использованием компьютерных анализаторов.

Типы вентиляционных нарушений

Выделяют три типа вентиляционных нарушений:

1. Обструктивный тип - связан с нарушением прохождения воздуха по бронхам (повышение аэродинамического сопротивления в брон-хах);
2. Рестриктивный тип - связан со снижением способности легочной ткани к растяжению при дыхании.
3. Смешанный тип - обструктивные и рестриктивные нарушения ре-гистрируются одновременно.

Таблица 4.2. Границы изменений легочных объемов и показателей форсированного выдоха по отношению к должным величинам.

Показатели (процент к должной)	**Норма**	**Условная норма**	**Нарушения**		
			Умеренные	**Значительные**	**Резкие**
ЖЕЛ	>90	90-85	84-70	69-50	<50
ОФВ1	>85	85-75	74-55	54-35	<35
ОФВ1/ЖЕЛ (ИТ)	>65	65-60	59-50	49-40	<40
ПОС					
м	>84,3	84,3-74,2	74,2-48,7	48,7-40,2	<40,2
ж	>82,8	82,8-71,8	71,8-46,3	46,3- 37,8	<37,8
МОС25					
м	>81,6	81,6-69,8	69,8- 52,8	52,8- 35,9	<35,9
ж	>80,0	67,2- 41,8	67,2- 41,8	41,8- 33,3	<33,3

Таблица 4.2. Границы изменений легочных объемов и показателей форсированного выдоха по отношению к должным величинам. (продолжение)

МОС50					
м	>77,2	77,2-62,6	62,6- 32,6	32,6-22,7	<22,7
ж	>76,1	76,1- 60,8	60,8-30,8	30,8- 20,8	<20,8
МОС75					
м	>72,4	72,4- 54,8	54,8-41,1	41,1-27,4	<27,4
ж	>72,7	72,7-55,3	55,3- 41,6	41,6- 27,9	<27,9
СОС25-75					
м	>79,0	79,0-65,5	65,5- 34,0	34,0- 23,4	<23,4
ж	>74,3	74,3- 57,9	57,9- 26,4	26,4- 15,9	<15,9

Обструктивный тип.

Обструктивный тип вентиляционных нарушений (ОТВН) связан с за-труднением прохождения воздуха по бронхам.

Причины ОТВН:

1. Спазм гладкой мускулатуры бронхов;
2. Воспалительная инфильтрация и отек слизистой бронхов;
3. Увеличение количества вязкого секрета в бронхах;
4. Деформация бронхов;
5. Опухоли бронха, инородные тела и др.;
6. Экспираторный коллапс мелких бронхов.

При ОТВН имеется затруднение выдоха, так как просвет дыхательных путей на выдохе меньше, чем на вдохе.

ОТВН встречается при бронхиальной астме, ХОБЛ и эмфиземе легких.

Для ОТВН характерно значительное снижение показателя ОФВ1, сни-жение индекса Тиффно и возможно снижение ЖЕЛ.

Типично соотношение: ЖЕЛ > ОФВ1 > ИТ или ЖЕЛ = ОФВ1 > ИТ.

Послепиковый сегмент кривой «поток-объем» имеет прогиб книзу (втяжение). У некоторых пациентов можно проследить двухфазность выдоха: вначале, сразу после прохождения пика, скорость потока резко снижается, кривая имеет полувертикальный ход с

формированием характерной зазуб-рины («зуб акулы»), затем кривая приобретает более пологое направление (рисунок 1).

Рестриктивныгй тип.

Рестриктивный тип вентиляционных нарушений (РТВН) характеризует-ся ограничением способности легких изменять свой объем.

Причины РТВН:

1. Заболевания органов дыхания:

• инфильтративные изменения легочной ткани;

• пневмосклероз;

• уменьшение объема функционирующей паренхимы легкого (резекция легкого, ателектаз, врожденная гипоплазия легкого);

• заболевания плевры, ограничивающие экскурсию легкого.

2. Внелегочные нарушения:

• изменения грудной клетки (кифосколиоз, деформация позвоночника и грудной клетки);

• нарушения деятельности дыхательной мускулатуры;

• левожелудочковая недостаточность (венозная гиперемия легкого);

• увеличение объема брюшной полости, приводящее к ограничению подвижности диафрагмы (асцит, метеоризм, беременность).

РТВН должен предполагаться во всех случаях значительного снижения ЖЕЛ (ниже 50%).

Характерно соотношение: ЖЕЛ < ОФВ1 < ИТ (ИТ нормальный или выше нормы).

Кривая «поток-объем» имеет пикообразную форму с быстрым спадом, так как неизмененное бронхиальное сопротивление позволяет быстро выдыхать сниженный объем (рисунок 4.1).

Смешанный тип.

Смешанный тип вентиляционных нарушений (СТВН) диагностируется при одновременном выявлении обструктивных и рестриктивных нарушений. В большинстве случаев имеется преобладание какого-либо одного вида нарушений.

Характерно соотношение: ЖЕЛ < ОФВ1 > ИТ или ЖЕЛ = ОФВ1 = ИТ. Данное соотношение характеризует СТВН с преобладанием обструкции и нередко встречается при тяжелом течении ХОБЛ.

При соотношении ЖЕЛ = ОФВ1 < ИТ в случае, если ИТ превышает остальные показатели на две градации, можно говорить о СТВН с преобладанием рестрикции.

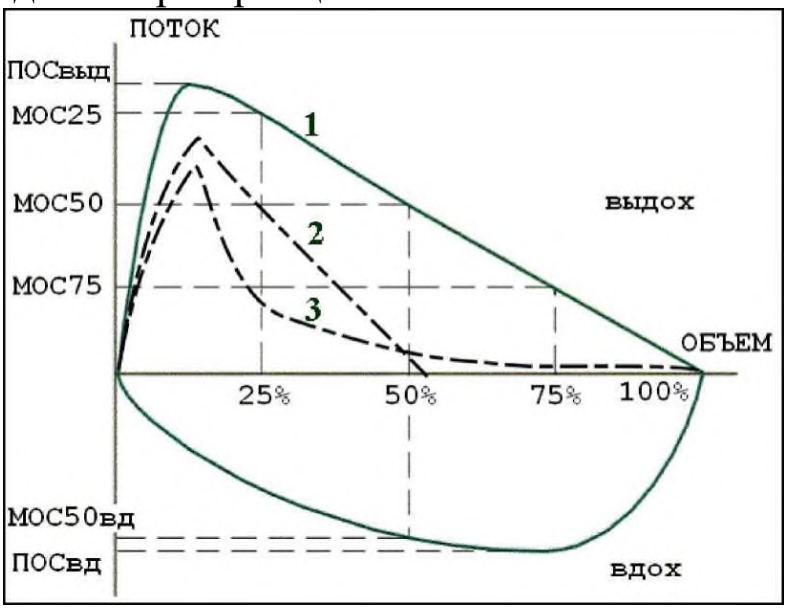

Рисунок 4.1. Кривая «поток-объем» в норме и при патологии. 1-норма, 2 - рестриктивные нарушения, 3 - обструктивные нарушения.

Практическая часть:

-Изучите основные методы исследования функций внешнего дыхания. Оцените практическую значимость каждого из них в отдельности и найдите «клинически-интересные случаи».

-Получите от преподавателя кривую «поток-объем».

-Объясните возможный тип патологии легких, объясните сделанный Вами вывод.

-Предоставьте сведения в виде отчета.

Контрольные вопросы:

1. В каких случаях исследование функции внешнего дыхания (ФВД) у людей становится обязательным?
2. Что такое спирография?
3. Как осуществляется подготовка больного к спирографии?
4. Какие основные показатели ФВД, определяются при спирографии?
5. Какие типы вентиляционных нарушений вы знаете?
6. Что такое обструктивный тип вентиляционных нарушений?
7. Как диагностируется смешанный тип вентиляционных нарушений?

Практическое занятие №5. Применения реоэнцефалографии для оценки мозгового кровообращения.

Задача: изучить методику и основные принципы съема реоэнцефалографии.

Теоретическая часть:

Реография является неинвазивным методом исследования системного и регионарного кровообращения, который основан на регистрации изменений сопротивления (импеданса) биологического объекта при его сканировании переменным током высокой частоты. Термин «реоэнцефалография» (РЭГ) предложен Дженкнером в 1957 г. В последнее время наблюдается тенденция к вытеснению РЭГ ультразвуковой допплерографией (УЗДГ). Но игнорирование реографического метода является преждевременным и необоснованным. Прежде всего, учёными подвергается сомнению генез реографической кривой, получаемой при проведении РЭГ-исследования. В качестве доказательства несостоятельности реографи- ческого метода его противники традиционно пытаются обосновать экстракраниальный генез РЭГ-кривой. По их мнению, изменения импеданса обусловлены влиянием внемозгового кровотока. Основной аргумент при этом сводится к большому сопротивлению костей черепа, препятствующему прохождению зондирующего тока. А. А. Кедров, обсуждая возможность применения импедансного метода в оценке мозгового кровообращения, пишет: «... с наружно расположенных электродов внутричерепной кровоток не регистрируется, и реограммы отражают только кровообращение в околочерепных сосудах». Однако, еще в 1961 г. Кунерт пришёл к выводу, что кость не является существенным препятствием для прохождения зондирующего тока, поскольку обладает в основном ёмкостным сопротивлением. Импеданс обескровленной и неживой кости достигает 4000 Ом-см, но величина импеданса в живом черепе намного меньше - около 200 Ом-см, так как сопротивление костей варьируется в зависимости от количества крови и форменных элементов. Следовательно, кости черепа не препятствуют прохождению зондирующего тока в полость черепа и отражению на РЭГ колебаний интракраниального импеданса.

Для проведения реографического исследования необходимо использовать реограф - прибор, работающий по принципу генератора

тока высокой частоты. Оптимальной частотой зондирующего тока при проведении РЭГ-исследования является 50.100 кГц - именно при таких значениях сводится к минимуму эффект поляризации, возникающий на границе электрод-ткань, что даёт возможность просканировать биологический объект более глубинно. При проведении РЭГ-исследования производится сканирование двух основных бассейнов: внутренней сонной артерии (FM-отведение) и вер- тебро-базиллярного бассейна (OM-отведение). Это основные отведения. Кроме основных существуют и дополнительные отведения, которые позволяют избирательно судить о состоянии бассейнов передней мозговой артерии (ПМА), средней мозговой артерии (СМА) и задней мозговой артерии (ЗМА), а также о состоянии экстракраниального кровотока в общей сонной артерии (ОСА) и позвоночных артериях (ПА).

В чём заключается преимущество РЭГ перед активно развивающимся методом УЗДГ? При проведении УЗДГ не возникает никаких трудностей во время исследования экстракраниального кровотока. Ультразвук беспрепятственно проникает через мягкие ткани, что дает возможность чёткой визуализации сосуда. Особенно ценную информацию можно получить при исследовании комплекса интима-медиа, когда удаётся достаточно чётко визуализировать атеросклеротические бляшки. При наличии соответствующей программы удаётся установить степень редукции просвета сосуда. Что же касается исследования внутричерепной гемодинамики, то тут возникает ряд методических проблем. Прежде всего, по своей физической природе ультразвук обладает способностью отражаться от поверхности с большой плотностью. Учитывая этот факт и анатомические особенности черепа, были выбраны так называемые «окна визуализации»: височные (для изучения кровотока в ПМА, СМА и ЗМА) и подзатылочная ямка (для исследования вертебро-базиллярного бассейна). Кроме того, при проведении транскраниальной УЗДГ (ТКУЗДГ) может возникнуть ещё одна методическая трудность, связанная с утолщением кости в области «окон визуализации», в результате чего возникают существенные трудности при оценке кровотока в исследуемом сосуде.

Таким образом, у импедансного и ультразвукового методов есть один общий барьер - кости черепа. Однако, что касается РЭГ, то как уже было показано, в живом организме кость не является значимым препятствием зондирующему току. Немаловажен и тот факт, что РЭГ является абсолютно безопасным для пациента, так как не возникает

механического сотрясения на клеточном и субклеточном уровнях, что может наблюдаться при ТКУЗДГ. Существует ещё один факт, выгодно отличающий РЭГ от ТКУЗДГ, который отмечает Л.Б. Иванов: «Допплерография характеризует кровоток на уровне конкретного участка магистрали исследуемой артерии и ему неведомо, что творится на уровне концевых разветвлений этого сосуда». РЭГ позволяет исследовать весь бассейн того или иного сосуда, включая магистральные артерии и микроциркуляторное русло, а также косвенно судить о состоянии венозной гемодинамики.

Следовательно, по данным реографического метода можно косвенно судить и о состоянии венозного оттока из исследуемой области. Наиболее достоверную и полную информацию о состоянии кровоснабжения мозга можно получить, используя только расчётный метод обработки реограмм, например отношение амплитуды РЭГ к общему сопротивлению под электродами этого отведения отражает объём пульсовой волны (показатель относительного объёмного пульса), отношение длительности восходящей части к длительности всей волны является показателем сосудистого тонуса. Вычисляются также и другие характеристики РЭГ, связанные с процессом кровообращения. При этом нивелируется субъективизм, присущий визуальному анализу.

Пульсовые волны РЭГ представляют собой периодические, синхронные с пульсом колебания сложной формы, в которых заключена информация о системе внутричерепного кровообращения. По внешнему виду нормальная РЭГ -волна напоминает сфигмограмму и ей свойственно наличие некоторых характерных точек (рис. 5.1): О - начало подъёма; А - вершина волны; В - вторая (диастолическая) вершина; С - инцизура. На базовой линии им соответствуют временные точки. Исходя из этих характерных точек, в РЭГ-волне выделяют следующие показатели.

Амплитудные показатели. К ним относятся величины амплитуд реоволны в характерных точках, выраженные в омах или в относительных единицах. Все амплитудные показатели принято относить к максимальной амплитуде в точке А в процентах. Целесообразно определить амплитуду реоволны ещё в точке A_1 - на середине дикротической части волны, между точкой А и концом волны.

Временные показатели РЭГ. Они представляют собой промежутки времени между зубцом R на ЭКГ, а также между началом

РЭГ -волны и другими характерными точками на РЭГ-волне. Существует мнение, что временные показатели РЭГ менее подвержены влиянию помех по сравнению с амплитудными показателями и более приемлемы для автоматического анализа РЭГ. Для более точного определения характерных точек на пульсовой РЭГ -волне используется способ её электрического дифференцирования - регистрации первой производной, что позволяет выявить и относительные изменения скоростей нарастания и спадов РЭГ-волны. Принципиально новой информации первая производная РЭГ по сравнению с самой волной РЭГ не содержит, но позволяет сделать более наглядными отдельные характерные элементы РЭГ-волны. Следует стандартизировать постоянную времени дифференцирования, от которой зависят показатели первой производной кривой РЭГ. Приборы с постоянной времени дифференцирования менее 0,001 дают минимальную погрешность.

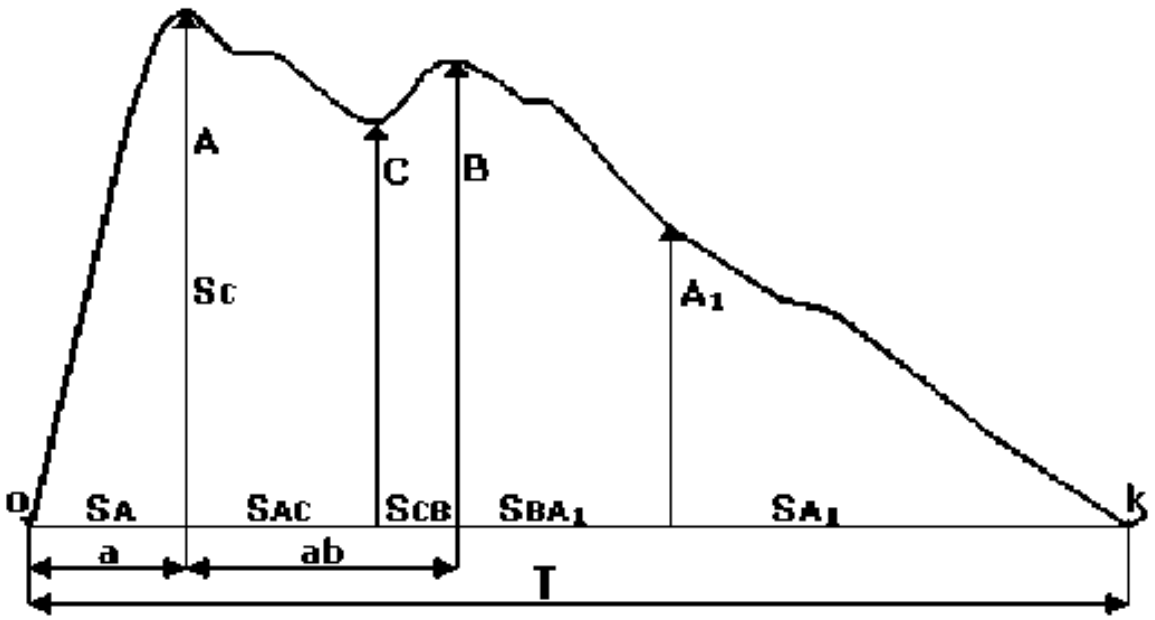

Рис. 5.1. Характерные точки РЭГ-волны и связанные с ними амплитудные, временные и планиметрические показатели

Планиметрические показатели: площадь всей реоволны и отдельных её участков, отнесённых ко всей площади, в процентах. Они определяются как участки, ограниченные базисной линией и амплитудными отрезками в характерных точках на кривой реоволны.

Спектральные показатели. Вышеуказанные амплитудные, временные и планиметрические показатели зачастую не могут объективно и полно описать характерные изменения формы волны

РЭГ, наблюдающиеся в различных экспериментальных ситуациях. В связи с этим в литературе бытуют описательные характеристики РЭГ-волны типа «добавочные волны», «куполообразная форма» и т.п. С помощью Фурье-анализа можно полно, объективно и единообразно описать волну любой формы.

Комбинированные показатели. К ним относятся различные сочетания амплитудных и временных показателей, угловые показатели. Например, угол восхождения анакроты (угол а) может быть выражен через тангенс этого угла А/а (рис. 1.3). К этой группе показателей можно отнести различные сложные формулы для расчёта объёмного мозгового кровотока, суммарного цереброваскулярного сопротивления, тонуса сосудов и т.д., в которые помимо амплитудных и временных показателей входят такие показатели, как частота пульса, среднее артериальное давление, параметры первой производной и т. п.

Наиболее распространенные показатели РЭГ и приписываемое им информационное значение представлены в табл. 5.1.

При оценке РЭГ учитывают форму и время распространения волны каждого отведения, межполушарную асимметрию, а также изменения РЭГ при функциональных пробах. Интерпретация выделенных характеристик реоэнцефалографической волны сводится к следующему: сглаженность формы оценивается как уменьшение эластичности стенок сосудов, укорочение времени распространения волны говорит о повышении тонуса, амплитуда волны отражает интенсивность пульсовых колебаний.

У здоровых людей моложе 30 лет волна РЭГ напоминает треугольник. Восходящая часть крутая и почти не меняет наклона до самой вершины. В первой половине нисходящей части имеется от 1 до 3 дополнительных колебаний. Продолжительность восходящей части составляет 0,1 с ± 10 %. В возрасте 30 - 40 лет продолжительность восходящей части до 0,15 с ± 10 %.

Иногда бывает горбовидная форма волны, абсолютной вершиной которой является поздняя систолическая волна. Количество дополнительных колебаний уменьшено до 1. В 40 - 50 лет продолжительность восходящей части до 1,7 с ± 10 %. Горбовидная форма волны преобладает. В 50 - 60 лет восходящая фаза достигает 0,19 с ± 10 %, вершина становится более закругленной, но инцизура на нисходящей части ещё заметна. У лиц старше 60 лет продолжительность восходящей части больше 0,21 с. Форма волны аркообразная, дополнительные волны могут отсутствовать.

Межполушарная асимметрия амплитуды до 10 % считается нормальной во всех возрастных группах.

Таблица 5.1. Показатели реоэнцефалограммы

Показатель	Информативность
А, А/Е	Амплитуда реоволны, реографический индекс Е - калибровочный сигнал. Показатель максимального пульсового колебания кровенаполнения и степени раскрытия сосудистого русла
В, В/А	Амплитуда диастолической волны, диастолический индекс. Показатель периферического сопротивления оттоку из артерий в область мелких вен. Увеличение показателя говорит о росте этого сопротивления
С, С/А	Дикротическая волна, дикротический индекс. Показатель периферического сопротивления в области мелких артерий. Увеличение показателя говорит о росте этого сопротивления
$А_ь$ А1/А	Поздняя диастолическая волна на середине расстояния между вершиной А и концом реоволны и её отношение к амплитуде реоволны. Показатель периферического сопротивления оттоку из мелких вен в средние. Увеличение показателя говорит о росте этого сопротивления
А, а/Т	Длительность восходящей части кривой - анакрота. Отражает способность крупных артерий мозга к растяжению во время систолического притока крови. Показатель увеличивается при увеличении эластичности (снижения тонуса) сосудов
АЬ, аЬ/Т	Расположение диастолической волны по отношению к основной волне. Отражает тонус мелких сосудов изучаемой области. Увеличение показателя говорит о повышении упругости (снижении тонуса) мелких артерий и вен

РЭГ считается патологической тогда, когда регистрируется форма волны, характерная для человека более старшего возраста, чем

пациент; отмечается существенная межполушарная асимметрия по форме волны; межполушарная асимметрия амплитуды больше 10 %; элементы восходящей части одного полушария запаздывают больше, чем на 0,015 с по сравнению с запаздыванием в другом полушарии; отмечается углубление инцизуры со сдвигом её вниз по нисходящей части кривой; выявляется значительное снижение или повышение волн; уменьшается время распространения реографи- ческой волны.

Частная семиотика РЭГ. Церебральный атеросклероз. В начальных стадиях появляется некоторая сглаженность кривой и плато на вершине волны. При значительной выраженности этих изменений форма волны становится куполообразной или аркообразной, уменьшаются время распространения и амплитуда волны. Все это указывает на потерю эластичности и уменьшение кровенаполнения сосудов.

Гипертоническая болезнь. В транзиторной стадии отмечается смещение дикротического зубца ближе к вершине с тенденцией к образованию плато. Дальнейшее развитие процесса приводит к уменьшению амплитуды волны и закруглению вершины; часто абсолютной вершиной является поздняя систолическая волна, а дикротический зубец располагается выше изгиба. В склеротической фазе волна принимает аркообразную форму.

Головная боль сосудистого генеза. При мигренозных болях, локализованных преимущественно в одном полушарии, на РЭГ отмечается межполушарная асимметрия с повышением амплитуды на поражённой стороне. При вегетососудистой дистонии в зависимости от патогенетического механизма регистрируются:

а) плато на вершине волны, хорошо выраженные дополнительные колебания, повышенная амплитуда, что свидетельствует о понижении сосудистого тонуса с увеличением кровенаполнения и растяжением стенок сосудов;

б) закругленная вершина, плохо выраженные дополнительные колебания, уменьшенная амплитуда, что свидетельствует о повышении тонуса сосудов.

Закрытая черепно-мозговая травма. Гематома на стороне поражения приводит к уменьшению амплитуды и сглаженности дополнительных колебаний, что указывает на затруднение кровотока в связи со сдавлением мозга. При ушибе на стороне контузии регистрируются увеличение амплитуды и угла наклона восходящей фазы волны, углубление инцизуры. Сотрясение мозга не вызывает

асимметрии. В зависимости от тяжести травмы отмечаются изменения, характерные для повышенного или пониженного тонуса сосудов.

Геморрагический инсульт. Изменения РЭГ более выражены, чем при ишемическом инсульте, распространяются на оба полушария с некоторым акцентом на поражённом полушарии. Амплитуда РЭГ уменьшена и волна уплощена. Нередко наблюдаются явления атонии с резким укорочением нисходящей части кривой и перемещением инцизуры вниз к основанию волны.

Практическая часть:

Обследование осуществляется посредством 2-6-канального реографа (чем больше каналов предусмотрено в аппарате, тем большая область головного мозга будет охвачена диагностической процедурой). Как правило, проводит диагностику средний медицинский персонал, а расшифровкой полученных данных занимается уже непосредственно врач.

Во время исследования пациент находится в удобной позе, сидя на стуле или лежа на мягкой кушетке, расслабленный, с закрытыми глазами. Специалист накладывает на его голову обработанные гелем или контактной пастой электроды, закрепляя их эластичной лентой (она проходит по окружности головы: над бровями, ушами и по затылку). В процессе диагностики эти электроды посылают в мозг электрические сигналы, а на мониторе компьютера в это время отображаются вышеуказанные показатели состояния сосудов и тока крови в них (в некоторых приборах данные не поступают на компьютер, а выводятся на бумажную ленту).

Область наложения электродов зависит от того, какой участок мозга подлежит диагностике:

- при исследовании наружной сонной артерии электроды должны быть закреплены над бровями снаружи и спереди от наружного слухового прохода (проще говоря, спереди от уха);
- при исследовании внутренней сонной артерии – на область переносицы и сосцевидного отростка (за ухом);
- при исследовании бассейна позвоночных артерий – на сосцевидный отросток и затылочные бугры, причем в этом случае рекомендовано одновременно с проведением РЭГ снимать электрокардиограмму.

Когда основная часть исследования окончена, если врач считает нужным, он может провести одну или несколько функциональных проб. Наиболее частыми пробами являются прием таблетки

нитроглицерина под язык (противопоказано при глаукоме, гипотонии и непереносимости данного препарата), изменение положения всего тела или просто повороты и наклоны головы (как правило, используется для диагностики синдрома позвоночной артерии), гипервентиляция (глубокое дыхание) в течение нескольких минут, задержка дыхания, какая-либо физическая нагрузка и другие. После проведения пробы повторяют запись РЭГ и оценивают изменения на ней.

Продолжительность исследования занимает от 10 минут до получаса. Во время него пациент не испытывает каких-то особенных ощущений, ему не больно (единственное, головная боль может возникнуть после функциональной пробы с нитроглицерином, как побочный эффект этого препарата).

Расшифровка РЭГ

Реоэнцефалограмма имеет волнообразный вид, причем каждый сегмент этой волны имеет свое название:

- восходящая ее часть – анакрота;
- нисходящая – катакрота;
- между ними – инцизура (собственно, сам изгиб – переход восходящей части в нисходящую), сразу за которой определяется маленький дикротический зубец.

Расшифровывая РЭГ, врач оценивает такие ее характеристики:

- насколько регулярны волны;
- как выглядят анакрота и катакрота;
- характер закругления вершины волны;
- расположение инцизуры и дикротического зубца, глубину последнего;
- наличие и вид дополнительных волн.

<u>Порядок выполнения работы:</u>

-Сделать запись РЭО на лабораторном научно-исследовательском комплексе для съема и обработки электрофизиологической информации компании Нейрософт в составе: комплекс реографический 6-канальный “Рео-спектр 3” (комплектация Рео-Сектр-3/Р)/1.0.

-Проведите анализ РЭО. Сделайте вывод, о норме или возможной патологии.

-Получите у преподавателя патологическую реограмму. Определите тип возможной патологии.

-Сделайте отчет.

<u>Контрольные вопросы:</u>

1. Расскажите о структуре простейшего реокардиографа.
2. Какие параметры РЕО вы знаете?
3. Расскажите о методике записи РЕО
4. Как располагаются электроды при снятии РЕО?
5. Как осуществляется анализ РЕО?
6. Что является нормой при записи РЕО?
7. Какие патологии головного мозга можно диагностировать при записи РЕО?

Практическое занятие №6. Оценка функционального состояния головного мозга методами электроэнцефалографии.

Задача: изучить методику и основные принципы съема электроэнцефалографии.

Теоретическая часть:

Для регистрации биопотенциалов мозга применяются специальные приборы - элекгроэнцефалографы. Низкий уровень биопотенциалов мозга (5...500 мкВ) вызывает необходимость в большой чувствительности прибора - не менее 0,4 мм/мкВ, при низком уровне шумов. Полоса регистрируемых частот электроэнцефалографа обычно находится в пределах 0,5.80.100 Гц. Для регистрации биопотенциалов различных отделов головного мозга применяется до двадцати электродов и не менее четырёх каналов усиления и регистрации. Распространены электроэнцефалографы, имеющие 8 и 16 каналов.

Для облегчения детального исследования электроэнцефалограммы, имеющей составляющие различной частоты и амплитуды, электроэнцефалограф имеет большой набор скоростей протягивания диаграммной ленты (от единиц до 100 мм/с) и амплитуд калибровочного сигнала (5.500 мкВ). Для этого, а также для исключения возможных помех от биопотенциалов скелетных мышц, дыхательной мускулатуры и др., предусматривается возможность раздельной регулировки нижней и верхней границ полосы пропускания. В широких пределах регулируется и чувствительность прибора.

В связи со сложностью визуального анализа электроэнцефалограммы широко применяются устройства, автоматизирующие этот анализ. К таким устройствам относятся частотные анализаторы, интеграторы, которые иногда встраиваются в электроэнцефалограф, а также более сложные (корреляторы), изготавливаемые обычно в виде самостоятельных приборов. Принципиальная схема ЭЭГ-прибора аналогична схеме электрокардиографа. Однако поскольку сигналы ЭЭГ почти на два порядка слабее, то усиление электроэнцефалографа должно быть большим. Электроэнцефалографы отличаются от электрокардиографов и по способу регистрации сигналов. В ЭЭГ применяют регистраторы, пишущие с помощью чернил. Такой способ

регистрации сигналов дает возможность фиксировать передачу относительно низких частот.

ЭЭГ сама по себе является более сложной кривой, чем ЭКГ, не говоря уже о том, что она требует больше отведений, а регистрация сигналов длится дольше. Оценка на глаз здесь затруднена, поэтому применяются различные анализаторы, в которых производится анализ спектра, интегрирование, дифференцирование, образование перекрестной и автокорреляции, определение средних значений и т.д. Это даёт возможность получать на основании ЭЭГ всё более ценную информацию.

Сигнал ЭЭГ, полученный при регистрации спонтанной биоэлектрической активности, подчас не даёт характерной картины. Поэтому в ЭЭГ нередко применяют искусственное раздражение и оценивают отклик на него. Так, например, под действием световой стимуляции изменяется активность мозга. Характерные изменения наблюдаются и при звуковом воздействии.

Электрическая активность мозга проявляется в нескольких ритмах (табл. 6.1).

Таблица 6.1.Параметры основных ритмов ЭЭГ

Параметр	α-ритм	β-ритм	θ-ритм	δ-ритм	γ-ритм
Частота, Гц	8…13	14…40	3…7	0,5…3	40…100
Амплитуда, мкВ	50…100	5…50	140…250	40…300	5…50

Кроме перечисленных ритмов в сигнале ЭЭГ присутствуют медленные колебания, близкие по форме к синусоиде с периодом 7…8 с при амплитуде 0,3…8 мВ и с периодом 0,5…2 мин с амплитудой 0,5…1,5 мВ. Отмечено, что эти потенциалы претерпевают значительные изменения при погружении человека в состояние гипноза.

Регистрируются также так называемые спайки. Это резкий всплеск напряжения остроконечной формы длительностью 5...50 мс с амплитудой до сотен и тысяч микровольт. Спайки чаще всего групппируются в ветки, что получило название «множественные спайки».

Таким образом, предварительные усилители ЭЭГ-сигналов должны обеспечивать работу с сигналами, амплитуда которых

колеблется в пределах 5…300 мкВ и при наличии спайков – до 1000 мкВ и выше. Частота регистрируемых сигналов лежит в пределах 0,1…100 Гц. По сравнению с электрокардиографией амплитуда ЭЭГ-сигналов меньше, а сопротивление электродов больше. Поэтому предварительные усилители электроэнцефалографов должны обеспечивать большие коэффициенты подавления синфазных помех и иметь большие входные сопротивления, чем предварительные усилители электрокардиосигналов.

При регистрации электроэнцефалограммы используются несколько систем отведений: одноканальные системы обычно используют для оценки общего функционального состояния мозга; многоканальную регистрацию энцефалограмм, поступающих с разных отделов мозга, применяют для выявления локализированного очага. Обычно число каналов регистрации равно 8 или 16, но известны схемы регистрации биопотенциалов мозга, включающие 4 и даже 2 электрода. Схема расположения электродов должна обеспечить их равномерное распределение по разделам – лобные, затылочные, центральные, теменные и т.д.

Практическая часть:

Пациент удобно устраивается в кресле или ложится на кушетку. На голову ему надевают специальную «шапочку»: электроды, соединенные друг с другом сетью проводков. Начинают исследование.

Сначала, чтобы оценить характер артефактов (технических погрешностей) от моргания, врач просит обследуемого несколько раз закрыть и открыть глаза. Сочтя этот вопрос завершенным, он предлагает пациенту закрыть глаза и сидеть/лежать спокойно, не совершая каких-либо движений. Исследование проводится непродолжительное время, поэтому взрослому пациенту, как правило, несложно выполнить это условие диагноста. Если же обследуемому ну очень необходимо изменить положение тела или, например, захотелось в туалет, запись ЭЭГ временно прекращают. В случае, когда во время записи ЭЭГ пациент все-таки пошевелился, или моргнул, или совершил глотательное движение, врач делает соответствующую пометку на пленке или в компьютере – эти действия обследуемого могут повлиять на характер кривой, а врач при отсутствии пометки о них, может неправильно их истолковать, что повлияет на заключение.

Когда ЭЭГ покоя записана, пациенту проводят так называемые нагрузочные пробы, чтобы оценить реакцию мозга на стрессовые для него ситуации:

- гипервентиляционная проба: специалист просит обследуемого часто глубоко дышать в течение 3-х минут; такие действия у предрасположенного больного могут спровоцировать как приступ генерализованных судорог, так и припадок типа абсанса;

- фотостимуляция: пробу проводят, используя стробоскопический источник света, который мигает с частотой 20 раз в секунду; таким образом, оценивается реакция головного мозга на яркий свет; у предрасположенных лиц в ответ на мигание возникают миоклонические судороги или эпилептический припадок.

Специалист, который проводит исследование, должен быть готов к развитию патологической реакции организма больного на провокационные пробы и иметь возможность и соответствующие навыки по оказанию ему неотложной помощи.

По окончании исследования следует напомнить больному о необходимости возобновления приема лекарственных препаратов, которые были отменены перед ЭЭГ.

Порядок выполнения работы:

-Посмотрите обучающий фильм по съему электроэнцефалограммы.

-Сделайте запись электроэнцефалограммы с помощью компьютерного многофункционального комплекса для исследований ЭЭГ и ВП «Нейрон-Спектр_4/П» с программой и оборудованием «Поли-Спектр-Ритм/ЭЭГ/1.00.

-Произведите анализ полученной электроэнефалограммы. Получите у преподавателя патологическую электроэнефалограмму. Определите тип возможной патологии.

-Сделайте отчет.

Контрольные вопросы:

1. Что такое электроэнцефалография?
2. Что такое электроэнцефалограмма?
3. Расскажите о структуре простейшего электроэнцефалографа.
4. Расскажите, какие ритмы ЭЭГ регистрируются? Назовите диапазоны основных ритмов.

5. Расскажите о методике записи ЭЭГ
6. Как располагаются электроды при снятии ЭЭГ?
7. Как осуществляется анализ ЭЭГ?
8. Что является нормой при записи ЭЭГ?
9. Какие патологии головного мозга можно диагностировать при записи ЭЭГ?

Практическое занятие №7. Изучение работы сердца методами эхокардиографии.

Задача: изучить практическую значимость метода эхоэнцефалографии при изучении работы сердца.

Теоретическая часть:

Эхокардиография, сокращенно ЭхоКГ, – метод исследования сердца, основанный на ультразвуковом сканировании грудной полости. С помощью этого способа проводится диагностика различных заболеваний «двигателя» организма. Данный метод исследования позволяет оценить общие размеры как самого сердца, так и отдельных его структур (желудочки, перегородки), толщину миокарда желудочков, предсердий. Также ЭхоКГ может определить массу сердца, фракцию выброса и другие параметры.

УЗИ сердца, или эхокардиография, представляет собой неинвазивный метод обследования сердца, в основе которого лежит использование ультразвука. Датчик эхокардиографа под воздействием электрической энергии испускает высокочастотный звук, который проходит через структуры сердца, отражается от них, регистрируется тем же датчиком, передается на компьютер, который, в свою очередь, обрабатывает полученную информацию и выводит ее на монитор в виде изображения.

Что позволяет оценить эхокардиография:

- размеры сердца;
- толщину стенок сердца;
- структуру, целостность стенок;
- размеры полостей предсердий и желудочков;
- степень сократимости сердечной мышцы и соответствие этого показателя норме;
- состояние клапанного аппарата сердца и его «работоспособность»;
- состояние легочной артерии и аорты;
- уровень давления в аорте, легочной артерии, предсердиях и желудочках;
- направление движения крови в камерах сердца и через клапаны, скорость ее;
- состояние внешней оболочки сердца, перикарда.

Путем проведения данного исследования могут быть диагностированы:

- гидроперикард (наличие свободной жидкости в сердечной сумке);
- врожденные и приобретенные пороки сердца;
- внутрисердечные тромбы;
- расширенные или уменьшенные в размерах камеры;
- утолщенная (гипертрофированная) или истонченная стенка камер;
- дополнительные хорды в полостях сердца;
- опухоли;
- изменения в направлении и скорости движения крови.

Виды эхокардиографии

Большинство видов эхокардиографии проводится через грудную клетку, из-за чего они носят общее название «трансторакальная».

1. **Одномерная, или М-эхокардиография.** В настоящее время самостоятельно используется редко. В процессе исследования изображение сердца не генерируется, а запись от обследуемых структур сердца выводится на монитор компьютера в виде графика. При помощи данного исследования врач получает точные данные относительно размеров предсердий и желудочков, а также оценивает функциональную активность последних.

2. **В-эхокардиография (двухмерная).** В процессе обследования информация о строении и работе сердца поступает в компьютер, преобразуется в нем и выводится на монитор в виде изображения сердца серо-белого цвета. Изображение движется согласно движению сердца в грудной клетке – четко визуализируются сокращение и расслабление миокарда, смыкание и размыкание сердечных клапанов. При проведении данного исследования врач измеряет размеры сердца в целом и объем его камер по отдельности, толщину стенок сердца и створок клапанов, а также оценивает подвижность последних и степень сократимости желудочков.

3. **Допплерэхокардиография.** Проводится, как правило, параллельно с двухмерной эхокардиографией одним и тем же специалистом. При помощи данного метода врач наблюдает за током крови в предсердиях и желудочках, а также в крупных сосудах. В здоровом сердце движение крови всегда однонаправленно, но при патологии клапанов отмечается и обратный ток крови. Во время исследования ток крови выделяется на мониторе компьютера синим и

красным цветом – в зависимости от его направленности. Кроме направления тока крови, во время проведения допплерографии врач оценивает, насколько выражен обратный кровоток (степень регургитации), определяет скорость прямого и обратного кровотока, а также измеряет диаметр отверстия, через которое проходит кровь. Данный вид исследования может проводиться самостоятельно, но чаще его используют в одном исследовании с М- и В-эхокардиографией.

4. **Контрастная эхокардиография.** Проводится с целью более четкой визуализации внутренних структур сердца. В кровь обследуемого добавляют специальное – контрастное – вещество и проводят УЗИ сердца по общепринятой методике.

5. **Стресс-эхокардиография.** Проведение УЗИ сердца не в состоянии покоя, а в процессе физической нагрузки – таким образом диагностируют скрытую патологию сердца – болезни на ранних стадиях развития, симптоматика которых при нахождении больного в состоянии покоя отсутствует. Стресс-эхокардиографию проводят в следующих случаях:

- при подозрении на ишемическую болезнь сердца, если этот диагноз невозможно выставить другими способами;
- для оценки эффективности лечения ИБС;
- для определения прогноза ИБС;
- для динамической оценки проходимости сосудов;
- с целью определения риска развития осложнений перед хирургическим вмешательством на сердце и крупных сосудах.

Противопоказана стресс-эхокардиография при наличии у пациента следующих заболеваний:

- тяжелой сердечной, дыхательной, почечной или печеночной недостаточности;
- тромбоэмболий любой локализации в анамнезе;
- аневризмы аорты;
- острейшей и острой стадии инфаркта миокарда.

6. **Чреспищеводная эхокардиография.** Это вид УЗИ сердца, при котором датчик, генерирующий ультразвук, опускается непосредственно по пищеводу через горло. Конечно, датчик имеет очень маленький размер и легко проходит по пищеварительной трубке. Это исследование проводится не повсеместно, а лишь в специализированных медицинских центрах, в случае наличия прямых показаний к нему, которыми являются:

- подозрение на нарушение функции ранее протезированного клапана (особенно митрального);
- обследование митрального клапана перед оперативным вмешательством на нем;
- инфекционный эндокардит при подозрении на наличие абсцесса корня аорты или клапанных колец;
- подозрение на наличие тромба в левом предсердии;
- подозрение на аневризму аорты;
- подозрение на дефект межпредсердной перегородки;
- обследование перед проведением электрической кардиоверсии с целью лечения определенных видов аритмий;
- необходимость исследования структуры и функций сердца при невозможности проведения трансторакальной эхокардиографии.

Противопоказаниями к проведению данного вида УЗИ сердца являются:

- варикозное расширение вен пищевода;
- дивертикулы и опухолевые заболевания пищевода;
- крупная диафрагмальная грыжа;
- выраженный остеохондроз шейного отдела позвоночника;
- нестабильность шейных позвонков;
- желудочно-кишечное кровотечение;
- эзофагит лучевой этиологии;
- перфорация пищевода в анамнезе;
- сильный рвотный рефлекс.

Практическая часть:

При проведении трансторакальной эхокардиографии пациент находится в положении лежа на левом боку. Именно в таком положении человека сближаются верхушка сердца и левая часть грудной клетки – это обеспечивает максимально точную визуализацию сердца, когда на мониторе компьютера видны одновременно 4 его камеры. Врач наносит на специальный датчик гель, улучшающий акустический контакт чувствительного электрода с телом обследуемого. При контакте датчика с телом изображение структур сердца визуализируется на экране в виде сектора. Датчик попеременно устанавливают в общепринятые позиции: в яремную ямку – над грудиной; в области V межреберья на 1-1.5 см слева от грудины – в точке, где наиболее четко определяется верхушечный толчок сердца; под мечевидным отростком грудины.

К сожалению, в процессе проведения процедуры не всегда можно получить качественные результаты ее. Качество исследования напрямую зависит от 3 факторов:

- Анатомических особенностей обследуемого (серьезные деформации грудной клетки, эмфизема легких и другие особенности нередко создают существенные препятствия для ультразвука, в результате изображение получается трудночитаемым; в такой ситуации для уточнения диагноза пациенту следует рекомендовать другие методы исследования, например, чреспищеводную эхокардиографию или магнитно-резонансную томографию);
- Качества аппаратуры (здесь все ясно: более современная, точная, многофункциональная аппаратура даст более полные данные о структуре и функциональных особенностях сердца обследуемого);
- Опыта специалиста, проводящего обследование (играют роль как технические его навыки (то есть, умение придать телу пациента правильное положение и расположить датчик в необходимой точке), так и способность проводить анализ получаемых данных и затем прицельно обследовать пораженные структуры сердца).

Стресс-эхокардиография проводится таким образом: сначала пациенту делают обычное УЗИ сердца и оценивают его результаты, после чего накладывают специальные датчики, непрерывно регистрирующие изменения изображения на мониторе во время физической нагрузки. Затем предлагают пациенту пробежать по беговой дорожке или покрутить педали на велоэргометре. Изначально устанавливают минимальную нагрузку, если обследуемый переносит ее хорошо, нагрузку постепенно повышают, ориентируясь на величину его артериального давления и частоту сердечных сокращений. При ухудшении состояния больного исследование прекращают.

При проведении чреспищеводной эхокардиографии врач в первую очередь с целью уменьшения рвотного рефлекса орошает ротовую полость и глотку пациента раствором лидокаина. Затем пациент ложится на левый бок, в рот ему вставляют загубник, после чего вводят в пищевод толстую гибкую трубку, эндоскоп. Прием и подача ультразвука происходит непосредственно через эту трубку. Как и при трансторакальной эхокардиографии данные с датчика передаются в компьютер, который обрабатывает их и выдает картинку на монитор.

Расшифровка результатов эхокардиографии

Расшифровкой результатов исследования занимается непосредственно врач, проводивший исследование. Потом он передает

эти данные лечащему врачу или, в ряде случаев, отдает на руки пациенту. Исключительно по данным УЗИ сердца диагноз выставлен быть не может. Результаты исследования оценивает лечащий врач больного и сопоставляет с жалобами последнего, результатами лабораторных и других инструментальных обследований. Самостоятельным методом диагностики эхокардиография не является.

Существует диапазон значений того или иного показателя УЗИ сердца, для взрослых нормальные значения этих величин стабильны, у детей же напрямую зависят от возраста.

Нормальные величины размеров структур сердца

Нормальные для взрослого пациента показатели, полученные при проведении эхокардиографии, указаны в таблице 7.1.

Таблица 7.1 Эхокардиографические показатели взрослых пациентов

Параметр	Диапазон значений (см)
Объем правого желудочка в конце диастолы	0.9-2.6
Объем правого предсердия во время систолы желудочков	1.9-4.0
Объем левого желудочка в конце диастолы	3.5-5.7
Толщина задней стенки желудочка в конце диастолы	0.6-1.1
Амплитуда движения задней стенки левого желудочка в систолу	0.9-1.4
Толщина межжелудочковой перегородки в конце диастолы	0.6-1.1
Амплитуда движения межжелудочковой перегородки на уровне ее средней трети в систолу	0.3-0.8
Амплитуда движения межжелудочковой перегородки на уровне верхушки сердца в систолу	0.5-1.2
Диаметр устья аорты	2.0-3.7
Диаметр устья легочной артерии	1.8-2.4
Диаметр ствола легочной артерии	До 3.0

Индекс массы миокарда левого желудочка – 71-94 г/м^2.

Фракция выброса – 55-60%.

Ударный объем – 60-100 мл.

Скорость тока крови по общей сонной артерии – 17-27 см/с.

В перикарде отсутствует жидкость.

Признаки регургитации (обратного тока крови), дисфункции сосочковых мышц отсутствуют.

Ни на одном из клапанов нет признаков разрастаний (вегетаций).

Порядок выполнения работы:

-Посмотрите обучающий фильм.

-Найдите примеры съема эхокардиограммы различными методами в норме и при патологии, проанализируйте результат.

-Сделайте отчет.

Контрольные вопросы:

1. Что такое эхокардиография?
2. Объясните необходимость проведения данного метода обследования.
3. Расскажите о методике проведения УЗИ сердца.
4. Какие виды снятия эхокардиограммы вызнаете. Опишите один из них?
5. Что является нормой для взрослого человека?
6. В чем отличие ЭхоКГ от ЭКГ?

Практическое занятие №8. Методы функциональной диагностики сердечно-сосудистой системы.

Задача: изучить Методы функциональной диагностики сердечно-сосудистой системы.

Теоретическая часть:

Исследование первичных показателей.

Оценка степени напряжения регуляторных механизмов:

– Подсчет пульса;

– Измерение АД: диастолическое, систолическое, пульсовое, среднединамическое, минутный объем крови, периферическое сопротивление;

Исследование начальных и конечных показателей при проведении тестовых воздействий:

– Проба Мартинета - оценка способности к восстановлению после физ. нагрузки;

– Проба с приседанием - характеристика функциональной полноценности сердечно-сосудистой системы;

– Проба Флака - позволяет оценить функцию сердечной мышцы;

– Проба Руфье - переносимость динамической нагрузки; коэффициент выносливости);

Оценка вегетативного статуса

– Индекс Кердо - степень влияния на сердечно-сосудистую систему вегетативной нервной системы;

– Активная ортопроба - уровень вегетативно-сосудистой устойчивости;

– Ортостатическая проба - служит для характеристики функциональной полноценности рефлекторных механизмов регуляции гемодинамики и оценки возбудимости центров симпатической иннервации;

– Глазосердечная проба - используется для определения возбудимости парасимпатических центров регуляции сердечного ритма;

– Клиностатическая проба - характеризует возбудимость центров парасимпатической иннервации.

Расчётный индекс адаптационного потенциала сердечно-сосудистой системы.

– Индекс Р.М. Баевского

Практическая часть:

ИССЛЕДОВАНИЕ ПЕРВИЧНЫХ ПОКАЗАТЕЛЕЙ.

Оценка степени напряжения регуляторных механизмов:

– Подсчет пульса;

– Измерение АД: диастолическое, систолическое, пульсовое, среднединамическое, минутный объем крови, периферическое сопротивление;

Подсчет пульса. Показатель нормы: 60 – 80 уд. в мин.

Диастолическое или минимальное давление (ДД).

Его высота в основном определяется степенью проходимости прекапилдяров, частотой сердечных сокращений и степенью эластичности кровеносных сосудов. ДД тем выше, чем больше сопротивление прекапилляров, чем ниже эластическое сопротивление крупных сосудов и чем больше ЧСС. В норме у здорового человека ДД равно 60—80 мм рт. ст. После нагрузок и различного рода воздействий ДД не меняется или несколько понижается (до 10 мм рт. ст.). Резкое снижение уровня диастолического давления во - время работы или, напротив, его повышение и медленный (более 2 мин) возврат к исходным значениям расценивается как неблагоприятный симптом. Показатель нормы: 60 – 89 мм. рт. ст.

Систолическое, или максимальное давление (СД).

Это весь запас энергии, которым фактически обладает струя крови в данном участке сосудистого русла. Лабильность систолического давления зависит от сократительной функции миокарда, систолического объема сердца, состояния эластичности сосудистой стенки, гемодинамического удара и ЧСС. В норме у здорового человека СД колеблется от 100 до 120 мм рт. ст. При нагрузке СД увеличивается на 20—80 мм рт. ст., а после ее прекращения возвращается к исходному уровню в течение 2—3 мин. Медленное восстановление исходных значений СД рассматривается как свидетельство недостаточности сердечно-сосудистой системы. Показатель нормы: 110-139 мм. рт. ст.

При оценке изменений систолического давления под влиянием нагрузки сопоставляют полученные сдвиги максимального давления и частоты сердечных сокращений с этими же показателями в покое:

СД	=	СДр - СДп / СДп	x	100 %

$$ЧСС = \frac{ЧССр - ЧССп}{ЧССп} \times 100\%$$

где СДр, ЧССр—систолическое давление и частота сердечных сокращений при работе; СДп, ЧССп — те же показатели в покое.

Такое сопоставление позволяет охарактеризовать состояние сердечно-сосудистой регуляции. В норме она осуществляется за счет изменений давления (1 больше 2), при сердечной недостаточности регуляция идет за счет увеличения ЧСС (2 больше 1).

Пульсовое давление (ПД).

В норме у здорового человека составляет около 25—30% величины минимального давления. Механокардиография позволяет определить истинную величину ПД, равную разности между боковым и минимальным давлением. При определении ПД с помощью аппарата Рива-Роччи оно оказывается несколько завышенным, так как в этом случае его величина вычисляется вычитанием из максимального давления величины минимального (ПД = СД - ДД).

Среднединамическое давление (СДД).

Является показателем согласованности регуляции сердечного выброса и периферического сопротивления. В комплексе с другими параметрами дает возможность определять состояние прекапиллярного русла. В случаях, когда определение АД осуществляется по Н. С. Короткову, СДД можно рассчитать по формулам:

$$СДД = \frac{ПД}{3З} + ДД$$

СДД = ДД + 0,42 х ПД.

Величина СДД, рассчитанная по формуле (2), несколько выше. Показатель нормы: 75-85 мм. рт. ст.

Минутный объем крови (МО).

Это количество крови, перекачиваемое сердцем за минуту. По МО судят о механической функции миокарда, которая отражает состояние системы кровообращения. Величина МО зависит от возраста, пола, массы тела, температуры окружающего воздуха, интенсивности физической нагрузки. Показатель нормы: 3.5 – 5.0 л.

Норма МО для состояния покоя имеет довольно широкий диапазон и существенно зависит от методики определения:

Наиболее простой способ определения МО, позволяющий ориентировочно определить его величину, — определение МО по формуле Старра:

СО = 90,97 + 0,54 х ПД – 0,57 х ДД – 0,61В;
МО = СО-ЧСС

где СО - систолический объем крови, Мл; ПД - пульсовое давление, мм рт. ст; ДД - минимальное давление, мм рт. ст.; В - возраст, в годах.

Лильетранд и Цандер предложили формулу расчета МО, основанную на вычислении так называемого редуцированного давления. Для этого сначала определяют СДД по формуле:

$$СДД = \frac{СД+ДД}{2}$$

затем вычисляется величина РАД:

$$РАД = \frac{ПД \times 100}{СДД}$$

отсюда МО = РАД х ЧСС.

В целях возможно, более объективной оценки наблюдаемых изменений МО можно также вычислить должный минутный объем: ДМО=2.2 х S, где 2,2 — сердечный индекс, л;

S — поверхность тела испытуемого, определяемая по формуле Дюбуа:

$S = 71{,}84\ M^{0{,}425} P^{0{,}725}$ где М — масса тела, кг; Р — рост, см;

или

$$ДМО = \frac{ДОО}{422}$$

где ДОО — должный основной обмен, рассчитанный в соответствии с данными возраста, роста и массы тела по таблицам Гарриса - Бенедикта.

Сопоставление МО и ДМО позволяет более точно охарактеризовать специфику функциональных изменений в сердечно-сосудистой системе, обусловленных воздействием различных факторов.

Периферическое сопротивление (ПС).

Обусловливает постоянство среднединамического давления (или его отклонения от нормы). Рассчитывается по формулам:

$$ПС = \frac{СДД \times 1330 \times 60}{МО}$$

где СДД—среднединамическое давление, мм рт. ст.; 1330 — коэффициент для перевода мм рт. ст. в дины; 60 — число с в мин.

$$ПС = 3 \times \frac{СДД}{СИ}$$

где СИ — сердечный индекс, равный в среднем 2,2 ±0,3 л/мин-м^2. Периферическое сопротивление выражается либо в условных единицах, либо в динах. Показатель нормы: 30 - 50 усл. ед. Изменение ПС при работе отражает реакцию прекапиллярного русла, зависящую от объема циркулирующей крови.

ИССЛЕДОВАНИЕ НАЧАЛЬНЫХ И КОНЕЧНЫХ ПОКАЗАТЕЛЕЙ ПРИ ПРОВЕДЕНИИ ТЕСТОВЫХ ВОЗДЕЙСТВИЙ.

Оценка функциональных резервов:

– Проба Мартинета - оценка способности к восстановлению после физ. нагрузки;

– Проба с приседанием - характеристика функциональной полноценности сердечно-сосудистой системы;

– Проба Флака - позволяет оценить функцию сердечной мышцы;

– Проба Руфье - переносимость динамической нагрузки; коэффициент выносливости;

1. Проба Мартинета (упрощенная методика) используется при массовых исследованиях, позволяет оценивать способность сердечно-сосудистой системы к восстановлению после физической нагрузки. В качестве нагрузки в зависимости от контингента обследуемых могут применяться 20 приседаний за 30С и приседания в том же темпе в течение 2 мин. В первом случае период длится 3 мин., во втором — 5. Перед нагрузкой и спустя 3 (или 5) мин после ее окончания у испытуемого измеряется ЧСС, систолическое и диастолическое давление. Оценка пробы проводится по величине разности исследуемых показателей до и после нагрузки:

при разности не более 5 — «хорошо»;

при разности от 5 до 10 — «удовлетворительно»;

при разности более 10 — «неудовлетворительно».

2. Проба с приседанием. Служит для характеристики функциональной полноценности сердечно-сосудистой системы. Методика проведения: у человека до нагрузки двукратно подсчитывается ЧСС и АД. Затем обследуемый выполняет 15 приседаний за 30 с либо 60 — за 2 мин. Сразу по окончании нагрузки подсчитывают пульс и измеряют давление. Процедура повторяется через 2 мин. При хорошей физической подготовке обследуемого проба в том же темпе может быть продлена до 2 мин. Для оценки пробы применяют показатель качества реакции:

$$ПКР = \frac{ПД2 – ПД1}{П2-П1}$$

где ПД2 и ПД1) — пульсовое давление до и после нагрузки; $П_2$ и П1 — частота сердечных сокращений до и после нагрузки.

3. Проба Флака. Позволяет оценить функцию сердечной мышцы. Методика проведения: обследуемый в течение максимально возможного времени поддерживает в U-образной трубке ртутного манометра диаметром 4 мм давление 40 мм рт. ст. Проба проводится после форсированного вдоха при зажатом носе. Во время ее проведения каждые 5С определяется ЧСС. Оценочным критерием является степень учащения пульса по отношению к исходному и продолжительность поддержания давления, которое у тренированных людей не превышает 40—50С. По степени учащения пульса за 5С различаются следующие реакции: не более 7 уд. — хорошая; до 9 уд. — удовлетворительная; до 10 уд — неудовлетворительная.

До и после пробы у испытуемого измеряется АД. Нарушение функций сердечно-сосудистой системы ведет к снижению артериального давления иногда на 20 М;М рт. ст. и более. Оценка пробуы производится по показателю качества реакции:

$$Пкр = \frac{СД1 – СД2}{СД1}$$

где $СД_1$ и СД2 — систолическое давление исходное и после пробы.

При перегрузке сердечно-сосудистой системы значение ПКР превышает 0,10—0,25 отн. ед. системы.

4. Проба Руфье (переносимость динамической нагрузки)

Обследуемый находится в положении стоя в течение 5 минут. За 15 секунд подсчитывается пульс / Ра/, после чего выполняется физическая нагрузка / 30 приседаний за минуту /. Повторно подсчитывается пульс за первые /Рб/ и последние /Рв/ 15 секунд первой минуты восстановления. При подсчете пульса обследуемый должен стоять. Вычисляемый показатель сердечной деятельности /ПСД/ является критерием оптимальности вегетативного обеспечения сердечно-сосудистой системы при выполнении физической нагрузки малой мощности

ПСД =(4 х (Ра + Рб + Рв) – 200)/10

Трактовка пробы: при ПСД менее 5 проба выполнена на «отлично»;

при ПСД менее 10 проба выполнена на «хорошо»;

при ПСД менее 15 – «удовлетворительно»;

при ПСД более 15- «плохо».

Проведенные нами исследования, позволяют считать, что у здоровых обследуемых ПСД не превышает 12, а больные имеющие синдром нейроциркулярной дистонии, как правило, имеют ПСД более 15.

Таким образом, периодический контроль за ПСД дает врачу достаточно информативный критерий оценки адаптационного потенциала сердечно-сосудистой системы.

5. Коэффициент выносливости. Используется для оценки степени тренированности сердечно-сосудистой системы к выполнению физической нагрузки и определяется по формуле:

$$КВ = \frac{ЧСС \times 10}{ПД}$$

где ЧСС — частота сердечных сокращений, уд./мин;

ПД — пульсовое давление, мм рт. ст.

Показатель нормы: 12-15 усл. ед. (по некоторым авторам 16)

Увеличение КВ, связанное с уменьшением ПД, является показателем детренированности сердечно-сосудистой системы, уменьшение об утомлении.

ОЦЕНКА ВЕГЕТАТИВНОГО СТАТУСА:

– Индекс Кердо - степень влияния на сердечно-сосудистую систему вегетативной нервной системы;

– Активная ортопроба - уровень вегетативно-сосудистой устойчивости;

– Ортостатическая проба - служит для характеристики функциональной полноценности рефлекторных механизмов регуляции гемодинамики и оценки возбудимости центров симпатической иннервации;

– Глазосердечная проба - используется для определения возбудимости парасимпатических центров регуляции сердечного ритма;

– Клиностатическая проба - характеризует возбудимость центров парасимпатической иннервации.

РАСЧЁТНЫЙ ИНДЕКС АДАПТАЦИОННОГО ПОТЕНЦИАЛА СЕРДЕЧНО-СОСУДИСТОЙ СИСТЕМЫ.

1. Расчётный индекс адаптационного потенциала сердечно-сосудистой системы Р.М. Баевского и соавт.,1987.

Распознавание функциональных состояний на основе анализа данных о вегетативном и миокардиально-гемодинамическом гомеостазе требует определенного опыта и знаний в области физиологии и клиники. Для того чтобы этот опыт сделать достоянием широкого круга врачей, был разработан ряд формул, позволяющих вычислять адаптационный потенциал системы кровообращения по заданному набору показателей с помощью уравнений множественной регрессии. Одна из наиболее простых формул, обеспечивающих точность распознавания 71,8% (по сравнению с экспертными оценками), основана на использовании наиболее простых и общедоступных методов исследования - измерения частоты пульса и уровня артериального давления, роста и массы тела:

АП = 0.011(ЧП) + 0.014(САД) + 0.008(ДАД) + 0.009(МТ) - 0.009(Р) + 0.014(В)-0.27;

где АП - адаптационный потенциал системы кровообращения в баллах, ЧП - частота пульса (уд/мин); САД и ДАД - систолическое и диастолическое артериальное давление (мм рт.ст.); Р - рост (см); МТ - масса тела (кг); В - возраст (лет).

По значениям адаптационного потенциала определяется функциональное состояние пациента:

<u>Трактовка пробы:</u> ниже 2.6 - удовлетворительная адаптация;

2.6 - 3.09 - напряжение механизмов адаптации;

3.10 - 3.49 - неудовлетворительная адаптация;

3.5 и выше - срыв адаптации.

Снижение адаптационного потенциала сопровождается некоторым смещением показателей миокардиально-гемодинамического гомеостаза в пределах своих так называемых нормальных значений, возрастает напряжение регуляторных систем, увеличивается "плата за адаптацию". Срыв адаптации как результат перенапряжения и истощения механизмов регуляции у лиц старшего возраста отличается резким падением резервных возможностей сердца, в то время как в молодом возрасте при этом наблюдаются даже увеличение уровня функционирования системы кровообращения.

Порядок выполнения работы:

-Ознакомьтесь с практической частью.

-Рассчитайте индекс адаптационного потенциала сердечно-сосудистой системы.

-Произведите исследование начальных и конечных показателей при проведении тестовых воздействий

-Произведите исследование первичных показателей.

-Сделайте отчет.

Контрольные вопросы:

1. Кто такой Р.М. Баевский? Какую методику оценки сердечно-сосудистой системы он предложил?
2. Как осуществляется оценка вегетативного статуса?
3. Как снимается проба Руфье?
4. Как происходит оценка оценка функциональных резервов:
5. Что называют систолических, или максимальное давлением? Какие показатели –норма?
6. Как происходит оценка степени напряжения регуляторных механизмов?