


Документ подписан простой электронной подписью
Информация о владельце:
ФИО: Корневский Николай Алексеевич
Должность: Заведующий кафедрой
Дата подписания: 21.12.2025 23:45:27
Уникальный программный ключ:
fa96fcb250c863d5c30a0336097d4c6e99ca25a5

МИНОБРНАУКИ РОССИИ

Юго-Западный государственный университет

УТВЕРЖДАЮ:
Заведующий кафедрой

биомедицинской инженерии
(наименование кафедры полностью)

 С.П. Серегин
(подпись)

«27» июня 2025г.

ОЦЕНОЧНЫЕ СРЕДСТВА
для текущего контроля успеваемости
и промежуточной аттестации обучающихся
по дисциплине

ЛУЧЕВАЯ ДИАГНОСТИКА И ТЕРАПИЯ
(НАИМЕНОВАНИЕ ДИСЦИПЛИНЫ)

30.05.03 Медицинская кибернетика
(код и наименование ОПОП ВО)

Профиль «Медицинские информационные системы»
наименование направленности (профиля, специализации)

1 ОЦЕНОЧНЫЕ СРЕДСТВА ДЛЯ ТЕКУЩЕГО КОНТРОЛЯ УСПЕВАЕМОСТИ

8 семестр

1.1 ВОПРОСЫ ДЛЯ СОБЕСЕДОВАНИЯ

Вопросы собеседования по защите практической работы №1. Преобразование Радона.

1. С какой целью при получении данных в рентгеновской томографии используют компенсатор?
2. Для чего при получении данных в рентгеновской томографии используют эталонный детектор?
3. Сколько калибровочных измерений производится при получении данных в рентгеновской томографии?
4. Перечислите, от каких параметров зависит линейный коэффициент ослабления рентгеновского излучения?
5. Объясните, чем отличается полихроматическая лучевая сумма от монохроматической лучевой суммы? В каком количественном отношении между собой они находятся?
6. Изобразите преобразование Радона для отрезка, проходящего через начало координат.
7. Изобразите преобразование Радона для круга с центром в начале координат.
8. Докажите, что одной точке в радоновском пространстве соответствует множество прямых (в общем случае бесконечное) в полярных координатах исходного изображения $f(r, \varphi)$.
9. Какое предположение позволяет заменить в преобразовании Радона верхний предел интегрирования 2π на π ?
10. Какой функцией является R_f : четной, нечетной, ни четной, ни нечетной?
11. Сколько проекций в ракурсе? Приведите необходимые расчеты.
12. Что является ядром преобразования Радона?
13. Каким параметром определяют координаты исследуемого сечения в традиционной рентгеновской томографии? Как выбрать новое сечение?
14. Пусть у нас имеется матрица исходных данных p , элементы которой $p[l, \theta]$ - дискретные отсчеты радоновского образа изображения $f(r, \varphi)$. Представьте схему алгоритма определения восстановления изображения $f^*(r, \varphi)$ методом обратного проецирования.
15. Пусть у нас имеется матрица исходных данных p , элементы которой $p[\theta_i^1, l_j^1]$, $i = \overline{1, M}$, $j = \overline{1, M}$ дискретные отсчеты радоновского образа изображения $f(r, \varphi)$. Представьте одну из реализаций линейного цифрового фильтра, восстанавливающего исходное изображение $f^*(r, \varphi)$ методом обратного проецирования.

Вопросы собеседования по защите практической работы №2. Реконструктивные методы в томографических исследованиях.

Вопросы собеседования по защите практической работы №3. Исследование алгоритма обратного проецирования.

1. Как в традиционной томографии изменяют координаты исследуемого сечения?
2. Изобразите преобразование Радона для круга с центром в начале координат.
3. Докажите, что одной точке в радоновском пространстве соответствует множество прямых (в общем случае бесконечное) в полярных координатах исходного изображения $f(r, \varphi)$.
4. Почему при восстановлении изображений не используется формула обратного преобразования Радона?
5. Поясните сущность теоремы о центральном сечении?
6. Сколько проекций в ракурсе? Приведите необходимые расчеты.
7. Что является ядром преобразования Радона?
8. Каким параметром определяют координаты исследуемого сечения в традиционной рентгеновской томографии? Как выбрать новое сечение?
9. Пусть у нас имеется матрица исходных данных p , элементы которой $p[l, \varphi]$ - дискретные отсчеты радоновского образа изображения (r, φ) . Представьте схему алгоритма определения восстановления изображения (r, φ) методом обратного проецирования.
10. Пусть у нас имеется матрица исходных данных p , элементы которой $p[\varphi]$, , дискретные отсчеты радоновского образа изображения $f(r, \varphi)$. Представьте одну из реализаций линейного цифрового фильтра, восстанавливающего исходное изображение (r, φ) методом обратного проецирования.
11. Нарисуйте изображение отрезка, проходящего через начало координат, полученное путем обратного проецирования его преобразования Радона.
12. Нарисуйте изображение точки не лежащей в начале координат, полученное путем обратного проецирования ее преобразования Радона.
13. Дайте сравнительную оценку аддитивным и мультипликативным методам коррекции данных. Чем определяется их эффективность?
14. Приведите анализ ошибок при восстановлении изображений с помощью алгоритма обратного проецирования.
15. Приведите анализ ошибок при восстановлении изображения с помощью фурье-алгоритма.

Вопросы собеседования по защите практической работы №4. Исследование методов локальной обработки томографических изображений.

1. Каковы соотношения размеров исходного изображения, выходного изображения и маски?
2. Как влияет на выходное изображение высокочастотная маска? Для каких целей целесообразно ее использовать?
3. Как влияет на выходное изображение низкочастотная маска? Для каких целей целесообразно ее использовать?
4. Как изменится программа для обработки изображения, если маска имеет не прямоугольную форму, например форму «креста»?

Вопросы собеседования по защите практической работы №5. Методы исследования и нормальная лучевая анатомия костно-суставного аппарата. Развитие скелета в рентгеновском изображении.

Шкала оценивания: 5-балльная.

6 балла (или оценка «отлично») выставляется обучающемуся, если он принимает активное участие в беседе по большинству обсуждаемых вопросов (в том числе самых сложных); демонстрирует сформированную способность к диалогическому мышлению, проявляет уважение и интерес к иным мнениям; владеет глубокими (в том числе дополнительными) знаниями по существу обсуждаемых вопросов, ораторскими способностями и правилами ведения полемики; строит логичные, аргументированные, точные и лаконичные высказывания, сопровождаемые яркими примерами; легко и заинтересованно откликается на неожиданные ракурсы беседы; не нуждается в уточняющих и (или) дополнительных вопросах преподавателя.

4,5 балла (или оценка «хорошо») выставляется обучающемуся, если он принимает участие в обсуждении не менее 50% дискуссионных вопросов; проявляет уважение и интерес к иным мнениям, доказательно и корректно защищает свое мнение; владеет хорошими знаниями вопросов, в обсуждении которых принимает участие; умеет не столько вести полемику, сколько участвовать в ней; строит логичные, аргументированные высказывания, сопровождаемые подходящими примерами; не всегда откликается на неожиданные ракурсы беседы; не нуждается в уточняющих и (или) дополнительных вопросах преподавателя.

3 балла (или оценка «удовлетворительно») выставляется обучающемуся, если он принимает участие в беседе по одному-двум наиболее простым обсуждаемым вопросам; корректно выслушивает иные мнения; неуверенно ориентируется в содержании обсуждаемых вопросов, порой допуская ошибки; в полемике предпочитает занимать позицию заинтересованного слушателя; строит краткие, но в целом логичные высказывания, сопровождаемые наиболее очевидными примерами; теряется при возникновении неожиданных ракурсов беседы и в этом случае нуждается в уточняющих и (или) дополнительных вопросах преподавателя.

0 баллов (или оценка «неудовлетворительно») выставляется обучающемуся, если он не владеет содержанием обсуждаемых вопросов или допускает грубые ошибки; пассивен в обмене мнениями или вообще не участвует в дискуссии; затрудняется в построении монологического высказывания и (или) допускает ошибочные высказывания; постоянно нуждается в уточняющих и (или) дополнительных вопросах преподавателя.

9 семестр

1.1 ВОПРОСЫ ДЛЯ СОБЕСЕДОВАНИЯ

Вопросы собеседования по защите практической работы №6. Лучевая диагностика костей и суставов.

Вопросы собеседования по защите практической работы №7. Методы исследования грудной полости. Нормальная рентгеноанатомия органов дыхания у детей и взрослых. возрастные особенности рентгенологической картины легких.

Вопросы собеседования по защите практической работы №8. Методы исследования сердца и крупных сосудов. Особенности лучевого изучения сердца и крупных сосудов у детей. лучевая анатомия сердца и крупных сосудов у взрослых и детей.

Вопросы собеседования по защите практической работы №9. Лучевая диагностика заболеваний органов пищеварения у детей и взрослых.

Вопросы собеседования по защите практической работы №10. Физические и биологические основы лучевых методов исследования.

1. Что такое лучевая диагностика?
2. На чем основана рентгенодиагностика (рентгенология)?
3. Что включает в себя интервенционная радиология?
4. Что включает в себя лучевая диагностика?

Шкала оценивания: 5-балльная.

6 балла (или оценка «**отлично**») выставляется обучающемуся, если он принимает активное участие в беседе по большинству обсуждаемых вопросов (в том числе самых сложных); демонстрирует сформированную способность к диалогическому мышлению, проявляет уважение и интерес к иным мнениям; владеет глубокими (в том числе дополнительными) знаниями по существу обсуждаемых вопросов, ораторскими способностями и правилами ведения полемики; строит логичные, аргументированные, точные и лаконичные высказывания, сопровождаемые яркими примерами; легко и заинтересованно откликается на неожиданные ракурсы беседы; не нуждается в уточняющих и (или) дополнительных вопросах преподавателя.

4,5 балла (или оценка «**хорошо**») выставляется обучающемуся, если он принимает участие в обсуждении не менее 50% дискуссионных вопросов; проявляет уважение и интерес к иным мнениям, доказательно и корректно защищает свое мнение; владеет хорошими знаниями вопросов, в обсуждении которых принимает участие; умеет не столько вести полемику, сколько участвовать в ней; строит логичные, аргументированные высказывания, сопровождаемые подходящими примерами; не всегда откликается на неожиданные ракурсы беседы; не нуждается в уточняющих и (или) дополнительных вопросах преподавателя.

3 балла (или оценка «**удовлетворительно**») выставляется обучающемуся, если он принимает участие в беседе по одному-двум наиболее простым обсуждаемым вопросам;

корректно выслушивает иные мнения; неуверенно ориентируется в содержании обсуждаемых вопросов, порой допуская ошибки; в полемике предпочитает занимать позицию заинтересованного слушателя; строит краткие, но в целом логичные высказывания, сопровождаемые наиболее очевидными примерами; теряется при возникновении неожиданных ракурсов беседы и в этом случае нуждается в уточняющих и (или) дополнительных вопросах преподавателя.

0 баллов (или оценка «**неудовлетворительно**») выставляется обучающемуся, если он не владеет содержанием обсуждаемых вопросов или допускает грубые ошибки; пассивен в обмене мнениями или вообще не участвует в дискуссии; затрудняется в построении монологического высказывания и (или) допускает ошибочные высказывания; постоянно нуждается в уточняющих и (или) дополнительных вопросах преподавателя.

Семестр А

1.1 ВОПРОСЫ ДЛЯ СОБЕСЕДОВАНИЯ

Вопросы собеседования по защите практической работы №11. Рентгеновский способ (физико-технические основы, методы, методики).

1. Что такое рентгенография?
2. В каком положении тела пациента (вертикальном, горизонтальном) могут применяться методики рентгенографии и рентгеноскопии?
3. Что является основными методами рентгенологического исследования?
4. Что такое рентгеноскопия?

Вопросы собеседования по защите практической работы №12. Ультразвуковой способ томографических исследований (физико-технические основы, методы, методики).

1. Что такое ультразвуковая диагностика?
2. Звуковые волны с какой частотой называются ультразвуком?
3. Какие исследования называют дуплексными?
4. Что такое эхо-сигнал?

Вопросы собеседования по защите практической работы №13. Радионуклидные способы томографических исследований

1. Перечислите методы лучевой диагностики, в которых ионизирующее излучение не используется.
2. Что такое радиофармпрепарат?
3. Что такое радионуклидная диагностика (ядерная медицина)?
4. Сколько выделяют групп радиодиагностических приборов в зависимости от способа и типа регистрации излучений?

Вопросы собеседования по защите практической работы №14. Магнитно-резонансный способ томографических исследований.

1. Что такое магнитно-резонансная томография (МРТ)?
2. Что такое ядерный магнитный резонанс (ЯМР)?
3. Назовите недостатки МРТ.
4. Какие противопоказания для проведения МРТ существуют?

Вопросы собеседования по защите практической работы №15. Тепловизионный способ томографических исследований (физико-технические основы, методы, методики).

1. На какие группы делятся методы тепловизионного исследования?
2. На чем основана телетермография?
3. Как формируется кадр изображения?
4. Как осуществляется основное увеличение видеосигнала при получении изображения?

Шкала оценивания: 5-балльная.

4 балла (или оценка «отлично») выставляется обучающемуся, если он принимает активное участие в беседе по большинству обсуждаемых вопросов (в том числе самых сложных); демонстрирует сформированную способность к диалогическому мышлению, проявляет уважение и интерес к иным мнениям; владеет глубокими (в том числе дополнительными) знаниями по существу обсуждаемых вопросов, ораторскими способностями и правилами ведения полемики; строит логичные, аргументированные, точные и лаконичные высказывания, сопровождаемые яркими примерами; легко и заинтересованно откликается на неожиданные ракурсы беседы; не нуждается в уточняющих и (или) дополнительных вопросах преподавателя.

3 балла (или оценка «хорошо») выставляется обучающемуся, если он принимает участие в обсуждении не менее 50% дискуссионных вопросов; проявляет уважение и интерес к иным мнениям, доказательно и корректно защищает свое мнение; владеет хорошими знаниями вопросов, в обсуждении которых принимает участие; умеет не столько вести полемику, сколько участвовать в ней; строит логичные, аргументированные высказывания, сопровождаемые подходящими примерами; не всегда откликается на неожиданные ракурсы беседы; не нуждается в уточняющих и (или) дополнительных вопросах преподавателя.

2 балла (или оценка «удовлетворительно») выставляется обучающемуся, если он принимает участие в беседе по одному-двум наиболее простым обсуждаемым вопросам; корректно выслушивает иные мнения; неуверенно ориентируется в содержании обсуждаемых вопросов, порой допуская ошибки; в полемике предпочитает занимать позицию заинтересованного слушателя; строит краткие, но в целом логичные высказывания, сопровождаемые наиболее очевидными примерами; теряется при возникновении неожиданных ракурсов беседы и в этом случае нуждается в уточняющих и (или) дополнительных вопросах преподавателя.

0 баллов (или оценка «неудовлетворительно») выставляется обучающемуся, если он не владеет содержанием обсуждаемых вопросов или допускает грубые ошибки; пассивен в обмене мнениями или вообще не участвует в дискуссии; затрудняется в построении монологического высказывания и (или) допускает ошибочные высказывания; постоянно нуждается в уточняющих и (или) дополнительных вопросах преподавателя.

1.2 ВОПРОСЫ И ЗАДАНИЯ В ТЕСТОВОЙ ФОРМЕ

Рубежный тест 1. «Общие вопросы лучевой диагностики. Методы лучевой диагностики»

1. Когда были открыты рентгеновские лучи?
 - А) В 1915 году
 - Б) В 1905 году
 - В) В 1880 году
 - Г) В 1895 году
2. Кто открыл рентгеновские лучи?
 - А) Макс фон Лауэ
 - Б) В.К. Рентген
 - В) А.Ф. Иоффе
 - Г) Х.Д. Румкорф
3. Какая ткань наиболее чувствительна к ионизирующему излучению:
 - А) Мышечная ткань
 - Б) Миокард
 - В) Эпителиальная ткань
 - Г) Кровотворная ткань
4. Единицей эквивалентной дозы в системе СИ является:
 - А) грей
 - Б) рад
 - В) бэр
 - Г) зиверт
5. Единица Зиверт равна:
 - А) 100 радам
 - Б) 10 бэр
 - В) 0.1 Грея
 - Г) 100 миллирентгенам
6. Единицей поглощенной дозы в системе СИ является:
 - А) рентген (Р)
 - Б) рад (рад)
 - В) грей (Гр)
 - Г) зиверт (З)
7. Рентгеноскопия дает возможность изучить
 - А) структуру корней легких
 - Б) легочный рисунок
 - В) подвижность диафрагмы
 - Г) морфологию инфильтрата в легком
8. Рентгенопневмополиграфия дает наибольшую информацию об изменениях
 - А) корней легких
 - Б) средостения
 - В) легочного рисунка
 - Г) вентиляции легких
9. Пространственное разрешение обычной рентгенографии
 - А) идентично рентгеноскопии
 - Б) идентично цифровой флюорографии
 - В) выше цифровой флюорографии

- Г) ниже цифровой флюорографии
10. Линейная томография необходима в выявлении
- А) увеличенных лимфоузлов бифуркации трахеи
- Б) внутрибронхиальной опухоли
- В) малого количества выпота в плевральной полости
- Г) воздуха в средостении
11. Рентгеновская компьютерная томография предпочтительнее при изучении
- А) грудной стенки
- Б) диафрагмы
- В) лимфатических узлов корней легких
- Г) пищевода
12. УЗИ лучше применить в диагностике заболеваний
- А) легких
- Б) опухолей среднего отдела средостения
- В) пищевода
- Г) плевральных листков

Шкала оценивания: 5 балльная.

Критерии оценивания:

Каждый вопрос (задание) в тестовой форме оценивается по дихотомической шкале: выполнено - 1 балл, не выполнено - 0 баллов.

Применяется следующая шкала перевода баллов в оценку по 5-балльной шкале:

12 ответов - 4 балла – соответствуют оценке «отлично»;

8-11 ответов - 3 балла – оценке «хорошо»;

6-7 ответов - 2 балла – оценке «удовлетворительно»;

5 ответов и менее ответов - 0 баллов – оценке «неудовлетворительно».

Рубежный тест 2. «Физико-технические основы методов лучевой диагностики. Радиационная безопасность»

1. Чем определяется толщина выделяемого слоя при линейной томографии?
- А) Величиной напряжения генерирования рентгеновского излучателя
- Б) Скоростью движения штанги
- В) Заданным углом движения рентгеновского излучателя
- Г) Любым из перечисленных условий
2. Какое свойство рентгеновского излучения является определяющим в его биологическом действии?
- А) Проникающая способность
- Б) Преломление в биологических тканях
- В) Скорость распространения излучения
- Г) Способность к ионизации атомов
3. В чем заключается методика "усиления" при рентгеновской компьютерной томографии?
- А) Томографию выполняют в условиях внутривенного введения рентгеновского контрастного вещества
- Б) В повышении напряжения генерирования рентгеновского изображения
- В) В получении изображения очень тонких слоев объекта
- Г) В ускорении вращения рентгеновского излучателя вокруг снимаемого объекта
4. Разрешение на право эксплуатации рентгеновского кабинета дает:
- А) администрация

- Б) технический паспорт
 - В) санитарный паспорт
 - Г) заведующий рентгеновским отделением (кабинетом)
5. Доза облучения врача-рентгенолога определяется:
- А) общим количеством выполненных исследований
 - Б) количеством коек в стационаре
 - В) мощностью дозы на рабочем месте около универсального штатива и объемом работы при выполнении рентгенологического исследования
 - Г) количеством участков в поликлинике
6. К факторам вреда рентгенологических исследований не относятся:
- А) облучение пациента
 - Б) облучение персонала
 - В) затраты на приобретение средств защиты
 - Г) затраты на организацию производственного контроля
7. Защита от излучения рентгеновского аппарата необходима:
- А) круглосуточно
 - Б) в течение рабочего дня
 - В) только во время рентгеноскопических исследований
 - Г) только во время генерирования рентгеновского излучения
8. Наибольшему облучению при проведении рентгенологических исследований подвергаются следующие специалисты:
- А) врачи-рентгенологи в кабинетах общего профиля
 - Б) врачи-рентгенологи в кабинетах ангиографического профиля
 - В) врачи-рентгенологи флюорографических кабинетов
 - Г) рентгенолаборанты
9. Какова минимальная смертельная доза при облучении всего тела рентгеновскими или гамма-лучами?
- А) 0.1 Гр
 - Б) 1 Гр
 - В) 10 Гр
 - Г) 100 Гр
10. Какие физические явления наблюдаются в облученных клетках?
- А) Эффект Черенкова
 - Б) Теререпродукция
 - В) Флюоресценция
 - Г) Ионизация атомов и молекул, электростатические эффекты
11. Рентгеновская трубка относится:
- А) к изотопным источникам
 - Б) к радиоактивным источникам
 - В) к генерирующим источникам
 - Г) ни к одному из вышеперечисленных источников
12. Мощность дозы с увеличением расстояния до объекта
- А) увеличивается обратно пропорционально квадрату расстояния
 - Б) не изменяется
 - В) уменьшается обратно пропорционально квадрату расстояния
 - Г) уменьшается прямо пропорционально квадрату расстояния
13. Поглощенная доза – это
- А) доза, полученная за время, прошедшее после поступления радиоактивных веществ в организм
 - Б) сумма произведений эквивалентной дозы в органе с учетом взвешивающего коэффициента для данного органа

В) отношение приращения эффективной дозы за интервал времени к этому интервалу времени

Г) средняя энергия, переданная ионизирующим излучением массе вещества в элементарном объеме

14. Возрастные особенности черепа включают

А) состояние швов

Б) рисунок сосудистых борозд

В) выраженность развития пальцевых вдавлений

Г) развитие выпукликов

Шкала оценивания: 5 балльная.

Критерии оценивания:

Каждый вопрос (задание) в тестовой форме оценивается по дихотомической шкале: выполнено - 1 балл, не выполнено - 0 баллов.

Применяется следующая шкала перевода баллов в оценку по 5-балльной шкале:

14 ответов - 4 балла – соответствуют оценке «отлично»;

10-13 ответов - 3 балла – оценке «хорошо»;

7-9 ответов - 2 балла – оценке «удовлетворительно»;

6 ответов и менее ответов - 0 баллов – оценке «неудовлетворительно».

Семестр Б

1.1 ВОПРОСЫ ДЛЯ СОБЕСЕДОВАНИЯ

Вопросы собеседования по защите практической работы №16. Компьютерные томографические исследования при заболеваниях костей и суставов.

1. Назовите диагностические возможности специальных рентгенологических методов.
2. Что такое остеосклероз?
3. Назовите рентгенологические признаки остеосклероза?
4. Что такое эбурниация (слоновость)?
5. Назовите виды периостальных наслоений.

Вопросы собеседования по защите практической работы №17. Компьютерные томографические исследования легких, сердца и крупных сосудов (лучевая анатомия, семиотика). Схема анализа, протокол рентгеновского исследования.

1. Назовите признаки косых проекций.
2. Что включает в себя лучевое исследование сердца и крупных со-судов?
3. Назовите стандартные проекции рентгенографии.
4. Для изучения чего используют ангиокардиографию?

Вопросы собеседования по защите практической работы №18. Компьютерные томографические исследования пищеварительного тракта.

1. В чём состоят особенности рентгенологического исследования пищевода, желудка и кишечника?

2. Каковы нормальные рентгеноанатомические параметры пищевода и желудка (расположение, отделы, форма, диаметр, контуры, складки слизистой оболочки, перистальтика) в рентгеновском изображении?

3. Как располагаются в брюшной полости тонкая и толстая кишка, какие имеют отделы и другие рентгеноанатомические параметры?

4. Каковы сроки эвакуации контрастного вещества (бария сульфат) по пищеводу, желудку и кишечнику после перорального его приёма, для чего их необходимо знать?

5. На какие группы подразделяют контрастные вещества, используемые при рентгенологическом исследовании пищевода, желудка и кишечника, в каких случаях их применяют и какими путями вводят?

6. Как называется основная методика рентгенологического исследования пищевода, желудка и двенадцатиперстной кишки, как её проводят, что при этом изучается?

Вопросы собеседования по защите практической работы №19. Компьютерные томографические исследования печени и желчевыводящих путей (виды /способы/, методы, методики; лучевая анатомия, семиотика).

1. Что такое общий печеночный проток?
2. Какими органами вырабатывается желчь?
3. Где в организме человека располагается печень?
4. Что такое сегменты печени?

Вопросы собеседования по защите практической работы №20. Компьютерные томографические исследования почек и мочевыделительной системы (виды /способы/, методы, методики; лучевая анатомия, семиотика).

1. Что позволяет выявить диагностическое обследование почек, мочевого пузыря и мочеточников?

2. В каких случаях используется мультиспиральная компьютерная томография мочевого пузыря?

3. Назовите симптомы мочекаменной болезни.

4. Что такое гематурия?

Шкала оценивания: 5-балльная.

4 балла (или оценка «отлично») выставляется обучающемуся, если он принимает активное участие в беседе по большинству обсуждаемых вопросов (в том числе самых сложных); демонстрирует сформированную способность к диалогическому мышлению, проявляет уважение и интерес к иным мнениям; владеет глубокими (в том числе дополнительными) знаниями по существу обсуждаемых вопросов, ораторскими способностями и правилами ведения полемики; строит логичные, аргументированные, точные и лаконичные высказывания, сопровождаемые яркими примерами; легко и заинтересованно откликается на неожиданные ракурсы беседы; не нуждается в уточняющих и (или) дополнительных вопросах преподавателя.

3 балла (или оценка «хорошо») выставляется обучающемуся, если он принимает участие в обсуждении не менее 50% дискуссионных вопросов; проявляет уважение и интерес к иным мнениям, доказательно и корректно защищает свое мнение; владеет хорошими знаниями вопросов, в обсуждении которых принимает участие; умеет не столько вести полемику, сколько участвовать в ней; строит логичные, аргументированные высказывания, сопровождаемые подходящими примерами; не всегда откликается на неожиданные ракурсы беседы; не нуждается в уточняющих и (или) дополнительных вопросах преподавателя.

2 балла (или оценка «удовлетворительно») выставляется обучающемуся, если он принимает участие в беседе по одному-двум наиболее простым обсуждаемым вопросам; корректно выслушивает иные мнения; неуверенно ориентируется в содержании обсуждаемых вопросов, порой допуская ошибки; в полемике предпочитает занимать позицию заинтересованного слушателя; строит краткие, но в целом логичные высказывания, сопровождаемые наиболее очевидными примерами; теряется при возникновении неожиданных ракурсов беседы и в этом случае нуждается в уточняющих и (или) дополнительных вопросах преподавателя.

0 баллов (или оценка «неудовлетворительно») выставляется обучающемуся, если он не владеет содержанием обсуждаемых вопросов или допускает грубые ошибки; пассивен в обмене мнениями или вообще не участвует в дискуссии; затрудняется в построении монологического высказывания и (или) допускает ошибочные высказывания; постоянно нуждается в уточняющих и (или) дополнительных вопросах преподавателя.

1.2 ВОПРОСЫ И ЗАДАНИЯ В ТЕСТОВОЙ ФОРМЕ

Рубежный тест 3. «Лучевая диагностика заболеваний органов грудной клетки и пищеварительной системы»

1. Исследованием первого выбора в диагностике заболеваний легких является
 - А) рентгеноскопия
 - Б) рентгенография в прямой проекции
 - В) рентгенография в прямой и боковой проекциях
 - Г) рентгеновская компьютерная томография
2. Прозрачность легочных полей при пробе Вальсальвы
 - А) увеличивается
 - Б) уменьшается В) не изменяется
 - Г) изменяется неравномерно
3. Наименьшая доза облучения во время исследования грудной клетки во время
 - А) рентгеноскопии Б) рентгенографии
 - В) крупнокадровой флюорографии Г) цифровой флюорографии
4. Рентгеновская компьютерная томография предпочтительнее при изучении
 - А) грудной стенки
 - Б) диафрагмы
 - В) лимфатических узлов корней легких
 - Г) пищевода
5. Анатомический субстрат легочного рисунка в норме - это
 - А) бронхи
 - Б) бронхи и легочные артерии
 - В) легочные артерии и вены
 - Г) бронхи, легочные артерии и вены
6. Бронхиальные артерии, питающие легочную ткань, берут начало из
 - А) межреберных артерий и грудной части аорты
 - Б) брюшной части аорты
 - В) легочных артерий
 - Г) легочных вен
7. Правое легкое по Лондонской схеме состоит из сегментов
 - А) восьми
 - Б) девяти
 - В) десяти

- Г) двенадцати
8. Левое легкое по Лондонской схеме состоит из сегментов
А) шести Б) восьми В) девяти Г) десяти
9. При пневмотораксе поджатое легкое смещается
А) кверху Б) книзу
В) книзу и медиально Г) кнаружи
11. Для выявления функциональных заболеваний глотки наиболее информативной методикой является
А) бесконтрастная рентгенография (по Земцову)
Б) рентгенография в горизонтальном положении с бариевой взвесью
В) контрастная фарингография с применением функциональных проб (глотание, Мюллера, Вальсальвы и др.)
Г) релаксационная фарингография
12. Методика Ивановой-Подобедзаключается
А) в исследовании с бариевой пастой
Б) в двойном контрастировании пищевода
В) в приеме чайной ложки густой бариевой взвеси и последующем смывании ее со стенки пищевода приемом воды
Г) в даче ваты, смоченной бариевой взвесью
13. Для релаксации желудочно-кишечного тракта применяют
А) морфин
Б) пилокарпин
В) прозерпин, ациклидин
Г) атропин, метацин, аэрон
14. Преимуществом рентгенологического исследования тонкой кишки с пищевым завтраком является
А) быстрота исследования
Б) небольшая доза облучения больного
В) физиологичность, возможность диагностики функциональных изменений, быстрота исследования
Г) возможность диагностики полипов
15. Рентгенологическое исследование пищеварительного тракта через 24 часа после приема бариевой взвеси применяется
А) для изучения патологии толстой кишки
Б) для исследования илеоцекальной области
В) для контроля сроков пассажа бариевой взвеси по желудочно-кишечному тракту, изучения положения ободочной кишки
Г) для изучения патологии тонкой кишки
16. Складки слизистой лучше выражены
А) в тощей кишке
Б) в подвздошной кишке
В) в двенадцатиперстной кишке
Г) в тощей и двенадцатиперстной кишке
17. Ворсинки слизистой тонкой кишки предназначены
А) для лучшего смешивания пищи и ферментов
Б) для увеличения площади всасывающей поверхности В) удлинения кишки
Г) обеспечивают большее расширение просвета
18. Из перечисленных отделов кишечника не имеет брыжейки
А) двенадцатиперстная кишка

- Б) тощая кишка
- В) подвздошная кишка
- Г) сигмовидная кишка

Шкала оценивания: 5 балльная.

Критерии оценивания:

Каждый вопрос (задание) в тестовой форме оценивается по дихотомической шкале: выполнено - 1 балл, не выполнено - 0 баллов.

Применяется следующая шкала перевода баллов в оценку по 5-балльной шкале:

17-18 ответов - 4 балла – соответствуют оценке «отлично»;

12-16 ответов - 3 балла – оценке «хорошо»;

9-11 ответов - 2 балла – оценке «удовлетворительно»;

8 ответов и менее ответов - 0 баллов – оценке «неудовлетворительно».

Рубежный тест 4. «Лучевая диагностика заболеваний мочевыделительной и костно-суставной систем»

1. Плотность кости на рентгенограммах определяет:

- А) костный минерал
- Б) вода
- В) органические вещества костной ткани
- Г) костный мозг

2. Надкостница обладает наибольшей остеобластической активностью:

- А) в эпифизах длинных костей
- Б) в метафизах длинных костей
- В) в диафизах длинных костей
- Г) в плоских и губчатых костях

3. К проксимальному ряду костей запястья относятся все перечисленные, кроме:

- А) крючковатой
- Б) ладьевидной
- В) полулунной
- Г) трехгранной

4. У первого шейного позвонка (атланта) отсутствует:

- А) тело
- Б) дуга
- В) боковые массы
- Г) поперечные отростки

5. Наиболее убедительным симптомом при распознавании переломов костей является:

- А) уплотнение костной структуры
- Б) деформация кости
- В) перерыв коркового слоя
- Г) линия просветления

6. Наиболее частым видом травмы костей запястья является:

- А) перелом полулунной кости
- Б) перилунарный вывих кисти
- В) перелом ладьевидной кости
- Г) перелом трехгранной кости

7. Изолированные вывихи обычно возникают:

- А) в шейном отделе позвоночника
- Б) в грудном отделе позвоночника

- В) в поясничном отделе позвоночника
Г) в пояснично-крестцовом переходе
8. Перелом поперечного отростка позвонка чаще наблюдается:
А) в шейном отделе
Б) в грудном отделе
В) в поясничном отделе
Г) в шейном и грудном отделе
9. Наиболее ранним рентгенологическим проявлением костной мозоли при диафизарных переломах является:
А) нежная облаковидная параоссальная тень
Б) сглаженность краев отломков
В) уплотнение краев отломков
Г) ухудшение видимости линии перелома
10. При рентгенонегативных камнях верхних мочевых путей наиболее информативно применение
А) экскреторной урографии
Б) обзорной рентгенографии
В) томографии
Г) ультразвукового исследования
11. Почки у здорового человека находятся на уровне
А) 8-10-го грудного позвонка
Б) 12-го грудного и 1-2-го поясничного позвонков
В) 1-5-го поясничного позвонков
Г) 4-5-го поясничного позвонков
12. Увеличенная, неоднородная, с неровными контурами тень почки на обзорной рентгенограмме, дефект наполнения, расширение или "ампутация" чашечки на ретроградной пиелограмме, дефект наполнения лоханки с неровными, изъеденными контурами. Это наиболее характерно
А) для солитарной кисты
Б) для гидронефроза
В) для опухоли почки
Г) для туберкулеза почки
13. Уменьшение размеров почки, деформация лоханочно-чашечной системы, контуры малых чашечек неровные, облитерация мелких сосудов коркового вещества почки. Это наиболее характерно
А) для туберкулеза почек
Б) для сморщенной почки
В) для гипоплазии почки
Г) для опухоли почки
14. Заключение об "отсутствии функции" почки возможно в случае
А) отсутствия контрастирования чашечек и лоханки
Б) отсутствия нефрографической фазы
В) при ретроградной пиелографии чашечно-лоханочная система не изменена
Г) сосудистое русло почки не изменено
15. На интенсивность изображения мочевых путей влияют следующие экстраренальные факторы
А) количество контрастного вещества
Б) концентрация контрастного вещества
В) возраст пациента

Г) сопутствующие заболевания

16. На качестве изображения мочевых путей при экскреторной урографии отражаются

А) пожилой возраст

Б) детский возраст

В) беременность

Г) малоподвижный образ жизни

Шкала оценивания: 5 балльная.

Критерии оценивания:

Каждый вопрос (задание) в тестовой форме оценивается по дихотомической шкале:
выполнено - 1 балл, не выполнено - 0 баллов.

Применяется следующая шкала перевода баллов в оценку по 5-балльной шкале:

14-15 ответов - 4 балла – соответствуют оценке «отлично»;

10-13 ответов - 3 балла – оценке «хорошо»;

7-9 ответов - 2 балла – оценке «удовлетворительно»;

6 ответов и менее ответов - 0 баллов – оценке «неудовлетворительно».

2 ОЦЕНОЧНЫЕ СРЕДСТВА ДЛЯ ПРОМЕЖУТОЧНОЙ АТТЕСТАЦИИ ОБУЧАЮЩИХСЯ

2.1 БАНК ВОПРОСОВ И ЗАДАНИЙ В ТЕСТОВОЙ ФОРМЕ

1 Вопросы в закрытой форме.

1. Аппаратура для получения изображения выбранных сечений получила название:
 - А) томограф
 - Б) кардиограф
 - В) ЭВМ
 - Г) детектор
2. Томографы бывают:
 - А) рентгеновские, биоимпедансные
 - Б) ультразвуковые, рентгеновские, биоимпедансные
 - В) ультразвуковые, рентгеновские
 - Г) рентгеновские, биоимпедансные, ультразвуковые, компьютерные
3. Первые томографы использовали:
 - А) рентгеновский принцип получения изображений
 - Б) специальные математические методы
 - В) малый промежуток времени для получения изображений
 - Г) все ответы верны
4. Какие элементы томографа Хаунсфилда перемещались синхронно?
 - А) рентгеновский луч
 - Б) рентгеновская пленка
 - В) рентгеновский луч, детектор
 - Г) ни один из вариантов не является верным
5. Все сигналы, снимаемый с детектора выводились на ЭВМ, которая осуществляла:
 - А) физиологическое разложение изображений
 - Б) синхронное перемещение
 - В) увеличение времени получения изображений
 - Г) синтез двумерных изображений
6. Низкочастотный диапазон чаще всего используется для определения:
 - А) состояния кожного покрова
 - Б) состояния мозговой активности
 - В) выявления болезней организма
 - Г) определение недостатков экосистемы
7. Высокая частота зондирования предусмотрена в приборе РПГ 2-05 для:
 - А) болезней печени
 - Б) просмотра общей активности организма
 - В) все ответы верны
 - Г) регистрации дыхательной функции легких
8. Что отражает синтаксическая адекватность:
 - А) формально-структурные характеристики информации и затрагивает смысл его содержания
 - Б) формально-структурные характеристики информации, но не затрагивает смысл его содержания
 - В) изучает структурные характеристики информации
 - Г) все ответы неверны
9. Задача машинной графики заключается в:

- А) порождении изображений по исходной информации, представленной в виде изображения
 - Б) порождении изображений по полученной информации, представленной не в виде изображения
 - В) порождении изображений по исходной информации, представленной не в виде теста
 - Г) порождении изображений по исходной информации, представленной не в виде изображения
10. Задача, обратная задаче машинной графики:
- А) распознавание текста
 - Б) распознавание изображений
 - В) распознавание звуков
 - Г) создание звуковых файлов
11. Сколько цифровых умножителей выполненных на АЦП содержат входной блок:
- А) 1
 - Б) 5
 - В) 8
 - Г) 2
12. В магнитном поле первоначальная энергия атомного ядра расщепляется на:
- А) конечное число энергетических уровней
 - Б) атомы
 - В) электроны
 - Г) протоны
13. Получение информации это:
- А) процесс раскрытия неопределенности случайного события
 - Б) процесс распространения текстов
 - В) изучение меры неопределенности
 - Г) все ответы верны
14. К факторам вреда рентгенологических исследований не относятся:
- А) облучение пациента
 - Б) облучение персонала
 - В) затраты на приобретение средств защиты
 - Г) затраты на организацию производственного контроля
9. Защита от излучения рентгеновского аппарата необходима:
- А) круглосуточно
 - Б) в течение рабочего дня
 - В) только во время рентгеноскопических исследований
 - Г) только во время генерирования рентгеновского излучения
15. Исследованием первого выбора в диагностике заболеваний легких является
- А) рентгеноскопия
 - Б) рентгенография в прямой проекции
 - В) рентгенография в прямой и боковой проекциях
 - Г) рентгеновская компьютерная томография
11. Прозрачность легочных полей при пробе Вальсальвы
- А) увеличивается
 - Б) уменьшается В) не изменяется
 - Г) изменяется неравномерно
16. Надкостница обладает наибольшей остеобластической активностью:
- А) в эпифизах длинных костей

- Б) в метафизах длинных костей
- В) в диафизах длинных костей
- Г) в плоских и губчатых костях

17. Когда были открыты рентгеновские лучи?

- А) В 1915 году
- Б) В 1905 году
- В) В 1880 году
- Г) В 1895 году

18. Кто открыл рентгеновские лучи?

- А) Макс фон Лауэ
- Б) В.К. Рентген
- В) А.Ф. Иоффе
- Г) Х.Д. Румкорф

19. Какая ткань наиболее чувствительна к ионизирующему излучению:

- А) Мышечная ткань
- Б) Миокард
- В) Эпителиальная ткань
- Г) Кровотворная ткань

20. Единицей эквивалентной дозы в системе СИ является:

- А) грей
- Б) рад
- В) бэр
- Г) зиверт

21. Единица Зиверт равна:

- А) 100 радам
- Б) 10 бэр
- В) 0.1 Грея
- Г) 100 миллирентгенам

22. Единицей поглощенной дозы в системе СИ является:

- А) рентген (Р)
- Б) рад (рад)
- В) грей (Гр)
- Г) зиверт (З)

23. Чем определяется толщина выделяемого слоя при линейной томографии?

- А) Величиной напряжения генерирования рентгеновского излучателя
- Б) Скоростью движения штанги
- В) Заданным углом движения рентгеновского излучателя
- Г) Любым из перечисленных условий

24. Какое свойство рентгеновского излучения является определяющим в его биологическом действии?

- А) Проникающая способность
- Б) Преломление в биологических тканях
- В) Скорость распространения излучения
- Г) Способность к ионизации атомов

25. В чем заключается методика "усиления" при рентгеновской компьютерной томографии?

А) Томографию выполняют в условиях внутривенного введения рентгеновского контрастного вещества

- Б) В повышении напряжения генерирования рентгеновского изображения

- В) В получении изображения очень тонких слоев объекта
Г) В ускорении вращения рентгеновского излучателя вокруг снимаемого объекта
26. Разрешение на право эксплуатации рентгеновского кабинета дает:
- a. Администрация
 - b. Б) технический паспорт
 - c. В) санитарный паспорт
 - d. Г) заведующий рентгеновским отделением (кабинетом)
27. Доза облучения врача-рентгенолога определяется:
- А) общим количеством выполненных исследований
 - Б) количеством коек в стационаре
 - В) мощностью дозы на рабочем месте около универсального штатива и объемом работы при выполнении рентгенологического исследования
 - Г) количеством участков в поликлинике
28. К факторам вреда рентгенологических исследований не относятся:
- А) облучение пациента
 - Б) облучение персонала
 - В) затраты на приобретение средств защиты
 - Г) затраты на организацию производственного контроля
29. Защита от излучения рентгеновского аппарата необходима:
- a. Круглосуточно
 - Б) в течение рабочего дня
 - В) только во время рентгеноскопических исследований
 - Г) только во время генерирования рентгеновского излучения
30. Наибольшему облучению при проведении рентгенологических исследований подвергаются следующие специалисты:
- А) врачи-рентгенологи в кабинетах общего профиля
 - Б) врачи-рентгенологи в кабинетах ангиографического профиля
 - В) врачи-рентгенологи флюорографических кабинетов
 - Г) рентгенолаборанты
31. Какова минимальная смертельная доза при облучении всего тела рентгеновскими или гаммалучами?
- А) 0.1 Гр
 - Б) 1 Гр
 - В) 10 Гр
 - Г) 100 Гр
32. Какие физические явления наблюдаются в облученных клетках?
- А) Эффект Черенкова
 - Б) Телерепродукция
 - В) Флюоресценция
 - Г) Ионизация атомов и молекул, электростатические эффекты
33. Рентгеновская трубка относится:
- А) к изотопным источникам
 - Б) к радиоактивным источникам
 - В) к генерирующим источникам
 - Г) ни к одному из вышеперечисленных источников
34. Мощность дозы с увеличением расстояния до объекта
- А) увеличивается обратно пропорционально квадрату расстояния
 - Б) не изменяется
 - В) уменьшается обратно пропорционально квадрату расстояния

- Г) уменьшается прямо пропорционально квадрату расстояния
35. Поглощенная доза – это
- А) доза, полученная за время, прошедшее после поступления радиоактивных веществ в организм
- Б) сумма произведений эквивалентной дозы в органе с учетом взвешивающего коэффициента для данного органа
- В) отношение приращения эффективной дозы за интервал времени к этому интервалу времени
- Г) средняя энергия, переданная ионизирующим излучением массе вещества в элементарном объеме
36. Возрастные особенности черепа включают
- А) состояние швов
- Б) рисунок сосудистых борозд
- В) выраженность развития пальцевых вдавлений
- Г) развитие выпукников
37. В чем заключается методика "усиления" при компьютерной томографии
- А) томографию выполняют в условиях внутривенного введения контрастного вещества
- Б) в повышении напряжения генерирования рентгеновского изображения
- В) в получении изображения очень тонких слоев объекта
- Г) в ускорении вращения рентгеновского излучателя вокруг снимаемого объекта
38. Компьютерная томография предпочтительна при изучении
- А) легких
- Б) легких и диафрагмальной плевры
- В) лимфатических узлов корней легких
- Г) пищевода
39. Какие артефакты нельзя устранить при спиральной компьютерной томографии
- А) дыхательные
- Б) перистальтические
- В) сердцебиения
- Г) артефакт от границ сред
40. Какая методика превосходит для точной оценки костных структур и тонких анатомических деталей:
- А) рентгенография
- Б) компьютерная томография
- В) магнитно – резонансная томография
41. С какой методики начинается первоначальная оценка поражения кости:
- А) с рентгенографии
- Б) с цифровой рентгенографии
- В) с традиционной томографии
42. Доминирующая методика в визуализации молочных желез:
- А) маммография
- Б) ультразвук
- В) магнитно – резонансная томография
43. Какой метод исследования молочных желез по истечении шести месяцев послеоперационного периода, в особенности для пациентов с силиконовыми имплантатами, является ценным:
- А) маммография
- Б) компьютерная томография

- В) магнитно – резонансная томография
44. Рентгенография грудной клетки в прямой проекции делается:
- А) при глубоком вдохе и направлении лучей сзади на перед
 - Б) при глубоком выдохе и направлении лучей спереди назад
45. Лёгочная ангиография используется для визуализации:
- А) лёгочных артерий и вен
 - Б) бронхоэктозов
 - В) пневмоторакса
46. Преимуществом какой методики является возможность получать послойные изображения высокого качества, не причиняя неудобства больному:
- А) рентгенография
 - Б) томография
 - В) компьютерная томография
47. Преимуществом какой методики является возможность получать послойные изображения в коронарных и сагиттальных проекциях:
- А) рентгенография
 - Б) томография
 - В) магнитно – резонансная томография
48. Боковая рентгенография лёгких осуществляется:
- А) в строго боковой укладке
 - Б) с поворотом туловища вокруг продольной оси на 10 градусов
 - В) с поворотом туловища вокруг продольной оси на 30 градусов
49. Сердечно – сосудистая тень и пищевод с контрастированием исследуют:
- А) в прямой, боковой и 2 – х косых проекциях
 - Б) в прямой передней, со спины
 - В) в 2 – х косых проекциях
50. Какая из указанных методик не относится к интервенционным вмешательствам на периферических сосудах:
- А) чрескожная реваскуляризация артерии
 - Б) чрескожная транслюминальная баллонная ангиопластика
 - В) лазерная ангиопластика
 - Г) компьютерная томография
51. Какая малоинвазивная методика позволяет проводить точную пункционную биопсию в труднодоступных участках:
- А) конвенционная рентгенография
 - Б) лимфоангиография
 - В) компьютерная томография
52. Какая из методик визуализации имеет больше возможности контрастирования тканей:
- А) рентгенография
 - Б) компьютерная томография
 - В) магнитно – резонансная томография
53. Слой половинного ослабления зависит
- А) от энергии рентгеновских фотонов
 - Б) от плотности вещества
 - В) от атомного номера элемента
 - Г) все ответы правильны
54. Не являются электромагнитными
- А) инфракрасные лучи

- Б) звуковые волны
 - В) радиоволны
 - Г) рентгеновские лучи
55. В индивидуальных дозиметрах используется все перечисленное, кроме
- А) фотопленки
 - Б) конденсаторной камеры
 - В) термолюминесцентного кристалла
 - Г) сцинтилляционного датчика
56. Показания индивидуального рентгеновского дозиметра зависят
- А) от мощности излучения
 - Б) от жесткости излучения
 - В) от продолжительности облучения
 - Г) все ответы правильны
57. В классическом случае рассеянное излучение имеет
- А) более высокую энергию, чем исходное излучение
 - Б) меньшую энергию, чем исходное излучение
 - В) ту же энергию, что и исходное излучение
 - Г) правильного ответа нет
58. При увеличении расстояния фокус-объект в два раза интенсивность облучения
- А) увеличивается в 2 раза
 - Б) уменьшается на 50%
 - В) уменьшается в 4 раза
 - Г) не изменяется
59. Действительный фокус рентгеновской трубки имеет форму
- А) круга
 - Б) треугольника
 - В) прямоугольника
 - Г) квадрата
60. Излучение рентгеновской трубки стационарного аппарата
- А) является моноэнергетическим
 - Б) имеет широкий спектр
 - В) зависит от формы питающего напряжения
 - Г) правильны все ответы
61. Малым фокусом рентгеновской трубки считается фокус размером приблизительно
- А) 0,2x0,2мм
 - Б) 1 x 1 мм
 - В) 2x2 мм
 - Г) 4x4 мм
62. Источником электронов для получения рентгеновских лучей в трубке служит
- А) вращающийся анод
 - Б) нить накала
 - В) фокусирующая чашечка
 - Г) вольфрамовая мишень
63. Отсеивающей решеткой называется
- А) кассетодержатель вместе с неподвижным растром
 - Б) мелкоструктурный растр
 - В) растр с приводом и кассетодержателем
 - Г) наложенные друг на друга перекрещивающиеся растры

64. На резкость рентгеновских снимков не влияет
- А) толщина флюоресцентного слоя усиливающих экранов
 - Б) размер кристаллов (зерен) люминофора
 - В) толщина подложки усиливающего экрана
 - Г) контакт экрана с рентгеновской пленкой
65. Глубинные диафрагмы применяют
- А) для ограничения афокального излучения
 - Б) для ограничения рассеянного излучения
 - В) для защиты от неиспользуемого излучения
 - Г) все ответы правильные
66. На качество снимка влияют следующие параметры рентгеновской кассеты
- А) материал корпуса
 - Б) конструкция замка
 - В) упругий материал прижима экранов
 - Г) масса кассеты
67. Целью применения свинцовых диафрагм в рентгеновском излучателе является
- А) укорочение времени экспозиции
 - Б) ограничение рентгеновского луча
 - В) уменьшение времени проявления
 - Г) отфильтрование мягкого излучения
68. В качестве детектора в рентгеновском автомате экспозиции (рентгеноэкспонетре)
- А) используется
 - Б) фотоэмульсия
 - В) ионизационная камера
 - Г) сцинтилляционный кристалл
 - Д) правильно 2 и 3
69. Применение усиливающих экранов позволяет уменьшить экспозицию по крайней мере
- А) в 1.5 раза
 - Б) в 3 раза
 - В) в 10 раз
 - Г) в 100 раз
70. Наибольшую лучевую нагрузку дает
- А) рентгенография
 - Б) флюорография
 - В) рентгеноскопия с люминесцентным экраном
 - Г) рентгеноскопия с УРИ
71. Разрешающая способность флюорографа в основном определяется
- А) линзовой системой
 - Б) пленкой
 - В) размером фокуса излучателя
 - Г) правильно 1 и 3
72. Режим "падающей нагрузки" позволяет
- А) упростить включение и отключение высокого напряжения
 - Б) более рационально использовать мощность трубки
 - В) укоротить экспозицию
 - Г) правильно 2 и 3

73. Необходимыми элементами рентгеновского ангиографического комплекса являются все

- А) перечисленные, кроме
- Б) стола с подвижной декой
- В) излучателя с вращающимся анодом
- Г) серийной кассеты
- Д) все ответы правильные

74. Информативность томографии определяется

- А) размахом колебания излучателя
- Б) расстоянием фокус-пленка
- В) мощностью излучения
- Г) все перечисленное верно
- Д) правильно только 1 и 3

75. Повышенную вуаль на рентгенограмме могут вызывать все перечисленное, кроме

- А) слишком длительного проявления
- Б) некачественной пленки
- В) повышенной мощности ламп в неактивных фонарях
- Г) все ответы правильны

76. Чувствительность рентгеновских экранных пленок не зависит

- А) от условий фотообработки
- Б) от типа применяемых экранов
- В) от длительности и условий хранения
- Г) все ответы правильны

77. При стандартном времени проявления 5-6 мин изменение температуры на 2°C требует изменения времени проявления

- А) на 30 с
- Б) на 1 мин
- В) на 1,5 мин
- Г) на 2 мин
- Д) изменения времени проявления не требуется

78. Для искусственного контрастирования в рентгенологии применяются

- А) сульфат бария
- Б) органические соединения йода
- В) газы (кислород, закись азота, углекислый газ)
- Г) все перечисленное

79. Единицей измерения экспозиционной дозы является:

- А) рентген
- Б) грей
- В) зиверт
- Г) рад
- Д) бэр

80. УЗИ лучше применить в диагностике заболеваний

- А) легких
- Б) опухолей среднего отдела средостения
- В) пищевода
- Г) плевральных листков

82. Наиболее частым видом травмы костей запястья является:

- А) перелом полулунной кости

- Б) перилунарный вывих кисти
- В) перелом ладьевидной кости
- Г) перелом трехгранной кости

83. Когда были открыты рентгеновские лучи?

- А) В 1915 году
- Б) В 1905 году
- В) В 1880 году
- Г) В 1895 году

84. Наибольшему облучению при проведении рентгенологических исследований подвергаются следующие специалисты:

- А) врачи-рентгенологи в кабинетах общего профиля
- Б) врачи-рентгенологи в кабинетах ангиографического профиля
- В) врачи-рентгенологи флюорографических кабинетов
- Г) рентгенолаборанты

85. Перелом поперечного отростка позвонка чаще наблюдается:

- А) в шейном отделе
- Б) в грудном отделе
- В) в поясничном отделе
- Г) в шейном и грудном отделе

2 Вопросы в открытой форме.

2.1. У первого шейного позвонка (атланта) отсутствует _____ (допишите предложение):

2.2. Индукционный БИИП представляет собой _____ (допишите предложение)

2.3. Для повышения устойчивости алгоритма ИКТ используют _____ (допишите предложение)

2.4. Анатомический субстрат легочного рисунка в норме – это _____ (допишите предложение).

2.5. В чем заключается методика "усиления" при компьютерной томографии _____ (допишите предложение).

2.6. Компьютерная томография _____ предпочтительна при изучении _____ (допишите предложение).

2.7. Какие артефакты нельзя устранить при спиральной компьютерной томографии _____ (допишите предложение).

2.8. Компьютерная томография является "золотым стандартом" для диагностики _____ (допишите предложение).

2.9. Какое свойство рентгеновского излучения является определяющим в его биологическом действии? _____ (допишите предложение).

2.10. Какие детекторы используют в компьютерных томографах? _____ (допишите предложение).

2.11. Нормы радиационной безопасности (НРБ-96) не распространяется на следующие виды воздействия ионизирующего излучения на человека в условиях _____ (допишите предложение).

2.12. Физическое явление ядерного магнитного резонанса было открыто в _____ (допишите предложение).

2.13. Наиболее эффективен для выявления синдрома "пустого турецкого седла" _____ метод (допишите предложение).

- 2.14. К интервенционным вмешательствам на периферических сосудах не относится методика _____ метод (допишите предложение).
- 2.15. Слой половинного ослабления зависит _____ (допишите предложение).
- 2.16. В индивидуальных дозиметрах используется _____ (допишите предложение).
- 2.17. Показания индивидуального рентгеновского дозиметра зависят _____ (допишите предложение).
- 2.18. При увеличении расстояния фокус-объект в два раза интенсивность облучения _____ (допишите предложение).
- 2.19. Действительный фокус рентгеновской трубки имеет форму _____ (допишите предложение).
- 2.20. Малым фокусом рентгеновской трубки считается фокус размером приблизительно _____ (допишите предложение).
- 2.21. Источником электронов для получения рентгеновских лучей в трубке служит _____ (допишите предложение).
- 2.22. Отсеивающей решеткой называется _____ метод (допишите предложение).
- 2.23. На резкость рентгеновских снимков не влияет _____ (допишите предложение).
- 2.24. Глубинные диафрагмы применяют _____ (допишите предложение).
- 2.25. На качество снимка влияют следующие параметры рентгеновской кассеты _____ (допишите предложение).
- 2.26. В качестве детектора в рентгеновском автомате экспозиции (рентгеноэкспозиметре) _____ (допишите предложение).
- 2.27. Применение усиливающих экранов позволяет уменьшить экспозицию по крайней мере в _____ (допишите предложение).
- 2.28. Режим "падающей нагрузки" позволяет _____ (допишите предложение).
- 2.29. Информативность томографии определяется _____ (допишите предложение).
- 2.30. Чувствительность рентгеновских экранных пленок не зависит от _____ (допишите предложение).

3. Вопросы на установление последовательности.

3.1. Процедура получения томограммы основывается на выполнении следующих этапов:

1. формирование необходимой ширины рентгеновского луча;
2. сканирование выбранного участка пучком рентгеновского излучения, которое осуществляется при движении устройства «излучатель-детекторы» (вращательном и поступательном) вокруг неподвижного объекта;
3. оценка излучения и определение его ослабления с дальнейшим преобразованием результатов в цифровой вид;
4. построение изображения требуемого слоя на экране видеомонитора.
5. компьютерный синтез томограммы на основании всех данных измерения, относящихся к заданному слою.

4. Вопросы на установление соответствия.

- 4.1. Подберите соответствующие пары «вопрос-ответ»)

1. Для искусственного контрастирования сосудов используют
2. Для искусственного контрастирования пищеварительного канала используют
3. Для искусственного контрастирования мочевыделительной системы используют

А контрастные вещества йодсодержащие
Б контрастные вещества на основе бария

4.2 Подберите соответствующие пары «вопрос-ответ»)

1. Кости и суставы на рентгенограмме отображаются
2. Сосуды головного мозга на рентгенограмме отображаются
3. Желудок на рентгенограмме отображается
4. Легочная ткань на рентгенограмме

А. в условиях естественной контрастности
Б. в условиях искусственного контрастирования

4.3 Подберите соответствующие пары «вопрос-ответ»)

1. Контрастное исследование мочевыделительной системы называется
2. Контрастное исследование вен называется
3. Контрастное исследование сосудов сердца
4. Контрастное исследование сосудов сердца называется

А. флебография
Б. урография
В. коронарография

4.4 Подберите соответствующие пары «вопрос-ответ»)

1. Эхонегативный (анэхогенный, гипоэхогенный) участок на сонограмме это
2. Эхопозитивный (эхогенный, гиперэхогенный) участок на сонограмме это

А. участок, обладающий высоким акустическим сопротивлением, на экране монитора выглядит светлым или белым
Б. участок, хорошо проводящий ультразвуковые волны, на экране монитора выглядит черным или темным

4.5 Подберите соответствующие пары «вопрос-ответ»)

1. Область гиперфиксации («горячий очаг») это
2. Область гипофиксации («холодный очаг») это

А. участок с локальным повышением тепла
Б. участок с избыточным накоплением РФП

- В. участок с пониженным накоплением РФП
- Г. участок с локальным понижением тепла

4.6 Подберите соответствующие пары «вопрос-ответ»)

1. Рентгенография позволяет изучить
2. РКТ позволяет изучить
3. Сцинтиграфия позволяет изучить
4. УЗИ позволяет изучить

- А. морфологию
- Б. функцию
- В. морфологию и функцию

4.7 Подберите соответствующие пары «вопрос-ответ»)

1. Рентгенограмма луковицы двенадцатиперстной кишки это снимок
2. Рентгенограмма органов грудной клетки в боковой проекции это снимок
3. Рентгенограмма заднего отрезка V-VI ребер это снимок
4. Рентгенограмма черепа в боковой проекции это снимок

- А. Обзорный
- Б. Прицельный

4.8 Подберите соответствующие пары «вопрос-ответ»)

1. При рентгенологическом исследовании грудина отображается как
2. При рентгенологическом исследовании желудок, заполненный газом отображается как
3. При рентгенологическом исследовании легкие отображаются как
4. При рентгенологическом исследовании желудок, заполненный контрастным препаратом на основе бария отображается как

- А. «тень»
- Б. «просветление»

4.9 Подберите соответствующие пары «вопрос-ответ»)

1. Рентгенограмма органов грудной клетки в прямой проекции это снимок
2. Рентгенограмма турецкого седла это снимок

- А. обзорный
- Б. прицельный

4.10 Подберите соответствующие пары «вопрос-ответ»)

1. Бронхограмма это результат
2. Ангиограмма это результат
3. Сонограмма это результат
4. Сцинтиграмма это результат

- А. термографии
- Б. рентгенологического метода исследования
- В. ультразвукового метода исследования
- Г. радионуклидного метода исследования

4.11 Подберите соответствующие пары «вопрос-ответ»)

1. Термография позволяет оценить
2. УЗИ позволяет оценить
3. Флюорография позволяет оценить
4. РКТ позволяет оценить
5. Рентгенография позволяет оценить
6. Сцинтиграфия позволяет оценить

- А. Морфологию
- Б. Функцию
- В. Морфологию и функцию

4.12 Подберите соответствующие пары «вопрос-ответ»)

1. Источник излучения при термографии расположен
2. Источник излучения при рентгенографии расположен
3. Источник излучения при УЗИ расположен
4. Источник излучения при МРТ расположен
объект исследования
5. Источник излучения при РКТ расположен
6. Источник излучения при сцинтиграфии расположен

- А внутри или вне объекта исследования
- Б вне объекта исследования
- В внутри объекта исследования
- Г источником является сам

4.13 Подберите соответствующие пары «вопрос-ответ»)

1. Рентгенограмма свода желудка это снимок
2. Рентгенограмма органов брюшной полости это снимок

- А Обзорный
- Б Прицельный

4.14 Подберите соответствующие пары «вопрос-ответ»)

1. Если при ангиографическом исследовании над местом пункции появилась и увеличивается припухлость
2. Если после флебографии ноги повысилась температура, появилась боль в области исследования

3. Если после ангиографического исследования повязка над местом пункции бедренной артерии пропиталась кровью

4. Если после аортографии развились явления ишемии правой голени, боли в икроножной мышце

А тромбоз артерии

Б явления флебита

В гематома в месте пункции

Г наружное кровотечение из пункционного отверстия

4.15 Подберите соответствующие пары «вопрос-ответ»)

94. Цистограмма это результат

95. Маммограмма это результат

96. Термограмма это результат

97. Сонограмма это результат

А термографии

Б рентгенологического метода исследования

В УЗИ

Г радионуклидного исследования

4.16 Подберите соответствующие пары «вопрос-ответ»)

1. При исследовании желудка контрастное вещество вводят

2. При исследовании желчных протоков контрастное вещество вводят

3. При исследовании коронарных сосудов контрастное вещество вводят

4. При исследовании мочевыделительной системы контрастное вещество вводят

5. При исследовании толстой кишки контрастное вещество вводят

6. При исследовании аорты контрастное вещество вводят

А per os

Б в локтевую вену

В путем катетеризации бедренных сосудов

Г непосредственно в орган

4.17 Подберите соответствующие пары «вопрос-ответ»)

1. Рентгеноскопия позволяет оценить

2. МРТ позволяет оценить

3. Термография позволяет оценить

4. Флюорография позволяет оценить

А морфологию

Б функцию

В морфологию и функцию

4.18 Подберите соответствующие пары «вопрос-ответ»)

1. Бронхограмма это результат
2. Ангиограмма это результат
3. Сцинтиграмма это результат

- А термографии
- Б рентгенологического метода исследования
- Г радионуклидного метода исследования

4.19 Подберите соответствующие пары «вопрос-ответ»)

1. Рентгенограмма выходного отдела желудка это снимок
2. Рентгенограмма грудного отдела позвоночника это снимок
3. Рентгенограмма верхушки легкого это снимок

- А обзорный
- Б прицельный

4.20 Установите соответствие:

Методы исследования:

1. Рентгенологический
2. Эндоскопический

Вид исследования:

- А. Холецистография
- Б. Ирригоскопия
- В. Флюорография
- Г. Колоноскопия
- Д. Ректороманоскопия
- Е. Эзофагогастродуоденоскопия

Шкала оценивания результатов тестирования: в соответствии с действующей в университете балльно-рейтинговой системой оценивание результатов промежуточной аттестации обучающихся осуществляется в рамках 100-балльной шкалы, при этом максимальный балл по промежуточной аттестации обучающихся по очной форме обучения составляет 36 баллов, по очно-заочной и заочной формам обучения - 60 баллов (установлено положением П 02.016).

Максимальный балл за тестирование представляет собой разность двух чисел: максимального балла по промежуточной аттестации для данной формы обучения (36 или 60) и максимального балла за решение компетентностно-ориентированной задачи (6).

Балл, полученный обучающимся за тестирование, суммируется с баллом, выставленным ему за решение компетентностно-ориентированной задачи.

Общий балл по промежуточной аттестации суммируется с баллами, полученными обучающимся по результатам текущего контроля успеваемости в течение семестра; сумма баллов переводится в оценку по шкале (*указать нужно: по 5-балльной шкале или дихотомической шкале*) следующим образом (*привести одну из двух нижеследующих таблиц*):

Соответствие 100-балльной и 5-балльной шкал

<i>Сумма баллов по 100-балльной шкале</i>	<i>Оценка по 5-балльной шкале</i>
100-85	отлично
84-70	хорошо
69-50	удовлетворительно
49 и менее	неудовлетворительно

ИЛИ

Соответствие 100-балльной и дихотомической шкал

<i>Сумма баллов по 100-балльной шкале</i>	<i>Оценка по дихотомической шкале</i>
100-50	зачтено
49 и менее	не зачтено

Критерии оценивания результатов тестирования:

Каждый вопрос (задание) в тестовой форме оценивается по дихотомической шкале: выполнено - **2 балла**, не выполнено - **0 баллов**.

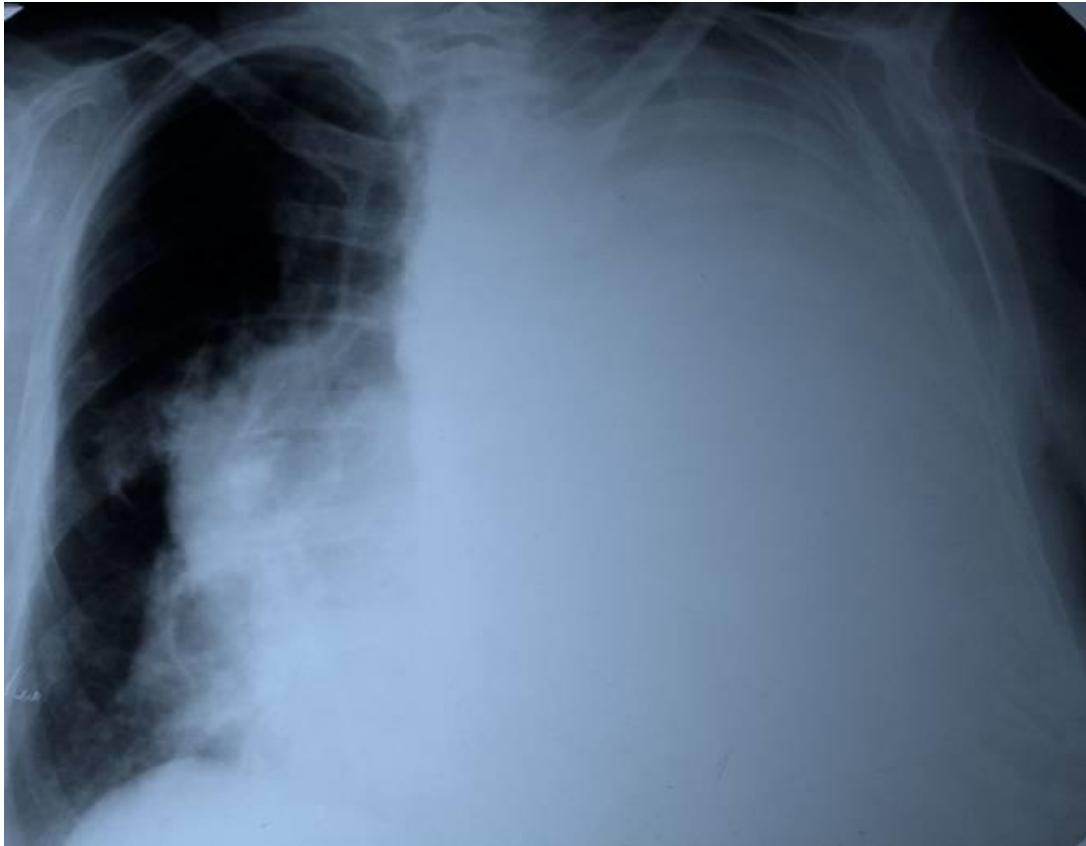
2.2 КОМПЕТЕНТНОСТНО-ОРИЕНТИРОВАННЫЕ ЗАДАЧИ

Задача № 1

У больного кашель, особенно сильный в ночное время, в течение последнего месяца отмечал примесь крови к мокроте. Кашель больной объяснял длительным курением. В последние 3 дня повысилась температура, обратился к участковому терапевту. При аускультации дыхание над левым легким не проводится, перкуторно имеет место тупой перкуторный звук над всей поверхностью левого легкого. В общем анализе крови лейкоцитоз $12 \times 10^9/\text{л}$ и СОЭ 50 мм в час.

ВОПРОСЫ:

1. Назовите методику рентгенологического исследования
2. Опишите патологические изменения на рентгенограмме
3. Сопоставьте клинические и рентгенологические данные, поставьте предварительный диагноз
4. Какое диагностическое исследование надо выполнить?
5. При каких патологических состояниях рентгенологическая картина будет аналогичной?

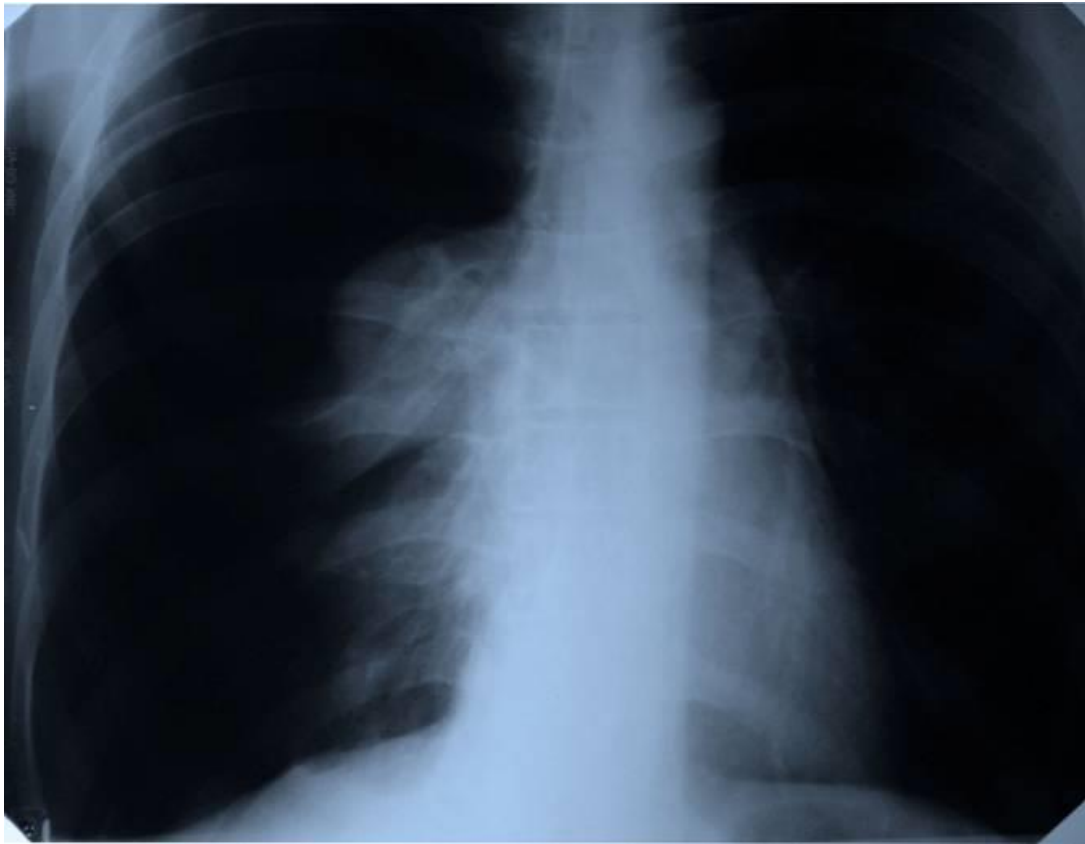

Задача № 2

Больная доставлена бригадой скорой помощи. Жалуется на сильную одышку, постепенно нарастающую в течение 2 месяцев, сильную слабость, иногда прожилки крови в мокроте, боли под левой лопаткой. При аускультации дыхание над левым легким не проводится, тупой перкуторный звук, ЧД =36 в 1 мин., ЧСС= 128 в 1 мин., АД= 90/60 мм.рт.ст. Пальпируются увеличенные до 2 см. подмышечные лимфоузлы с левой стороны. В анализе крови СОЭ =56 мм. в час.

ВОПРОСЫ:

1. Назовите методику рентгенологического исследования
2. Опишите патологические изменения на рентгенограмме
3. Сопоставьте клинические и рентгенологические данные, поставьте предварительный диагноз
4. 5. В чем состоит опасность данной ситуации?
6. Что необходимо предпринять для спасения больной?

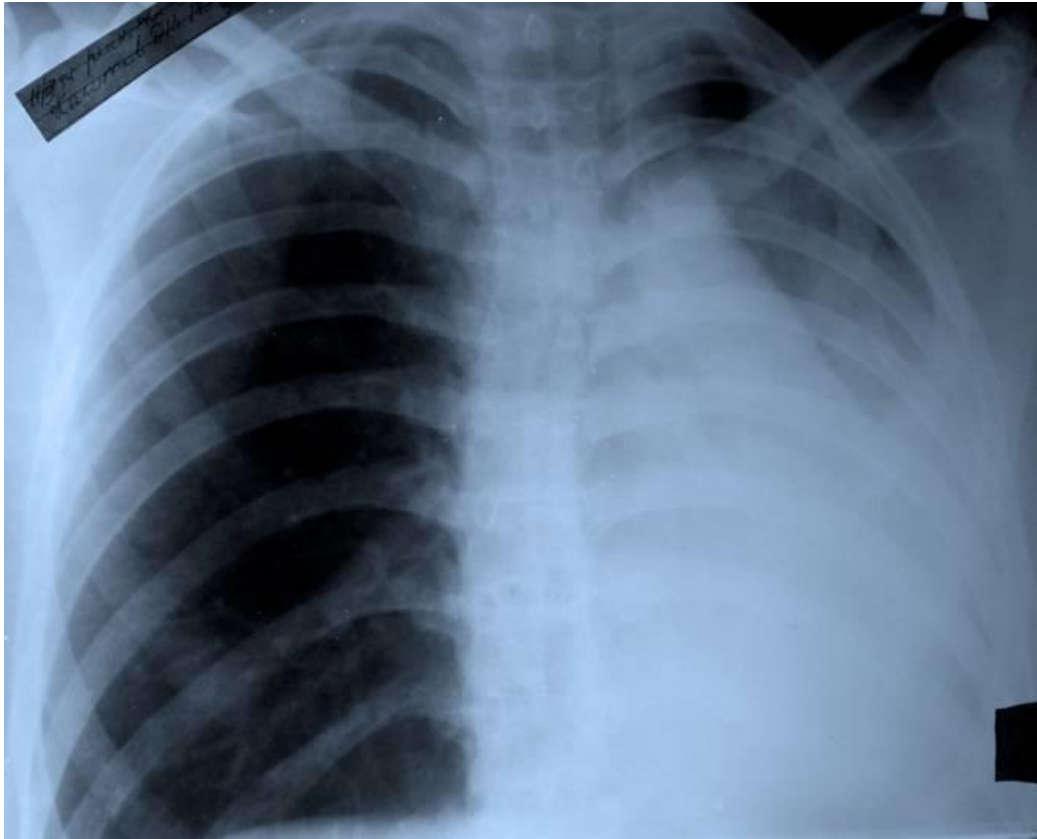


Задача № 3

Пациент доставлен бригадой скорой помощи с жалобами на сильную одышку. Почувствовал себя плохо во время спортивной тренировки – внезапно появились сильные боли в правой половине груди, потливость. Врач скорой помощи отметил снижение АД до 80/60 мм. рт. ст., ЧСС = 120 в 1 мин. Дыхание над правым легким отсутствовало, коробочный звук при перкуссии. На ЭКГ – синусовая тахикардия без признаков коронарной недостаточности. Общий анализ крови без патологии.

ВОПРОСЫ:

1. Назовите методику рентгенологического исследования
2. Опишите патологические изменения на снимке
3. Сопоставив клиническую и рентгенологическую картину, поставьте клинический диагноз
4. В чем опасность данной ситуации?
5. Что необходимо предпринять для спасения больного?

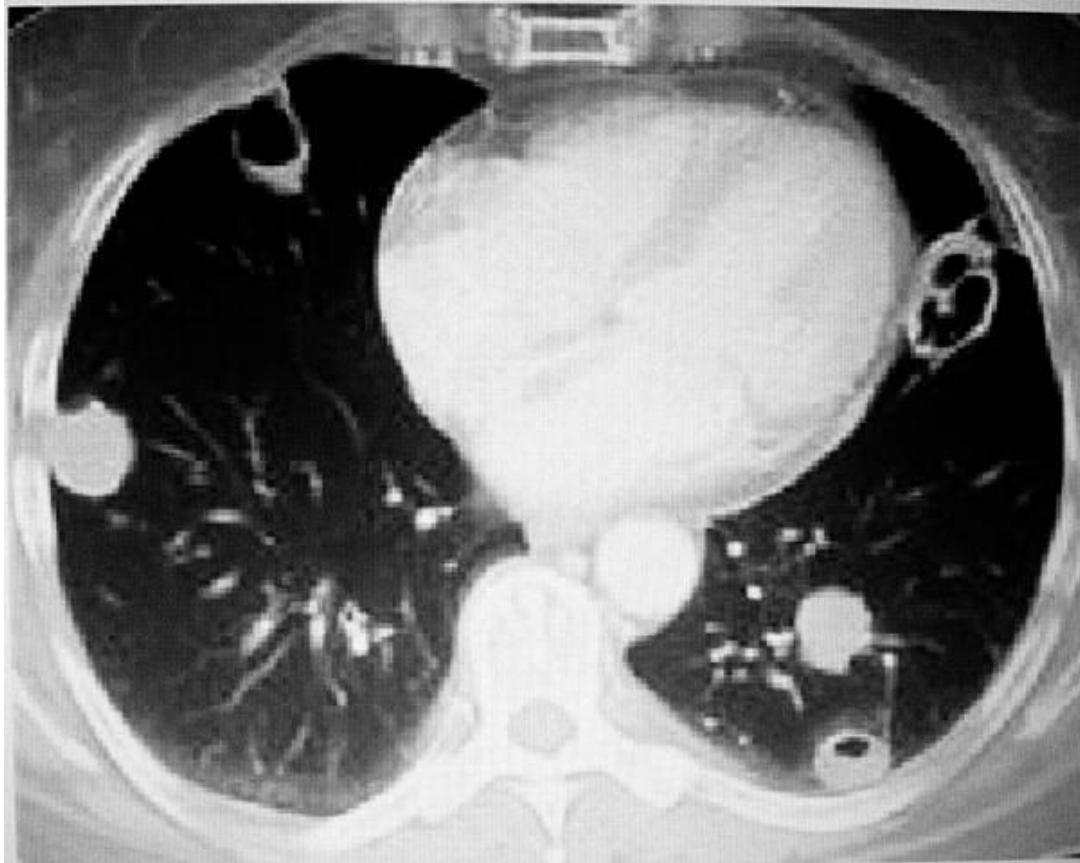


Задача № 4

Больной доставлен бригадой скорой помощи с выраженной интоксикацией, температурой тела 39,5. Заболел остро после переохлаждения на охоте. В течение 5 суток находился в лесной избе, транспортирован вертолетом санитарной авиации. Дыхание над нижней долей левого легкого резко ослабленное, над верхней долей обилие влажных крепитирующих хрипов. ЧД=28 в 1 мин. ЧСС=130 в 1 мин., АД=80/60 мм. рт. ст. В общем анализе крови лейкоцитоз $26 \times 10^9/\text{л}$, м=1; ю=6; п/я =28; с=55; лф=2; м=8 (%) НВ=93г/л Эр= $3,0 \times 10^{12}/\text{л}$.

ВОПРОСЫ:

1. Назовите методику рентгенологического исследования
2. Опишите патологические изменения на рентгенограмме
3. Сопоставив клинические и рентгенологические данные, поставьте клинический диагноз
4. Какую диагностическую (в том числе она будет одновременно и лечебной) эндоскопическую процедуру необходимо выполнить больному?
5. Какой диагностический смысл несет показатель 2% лимфоцитов в формуле белой крови?



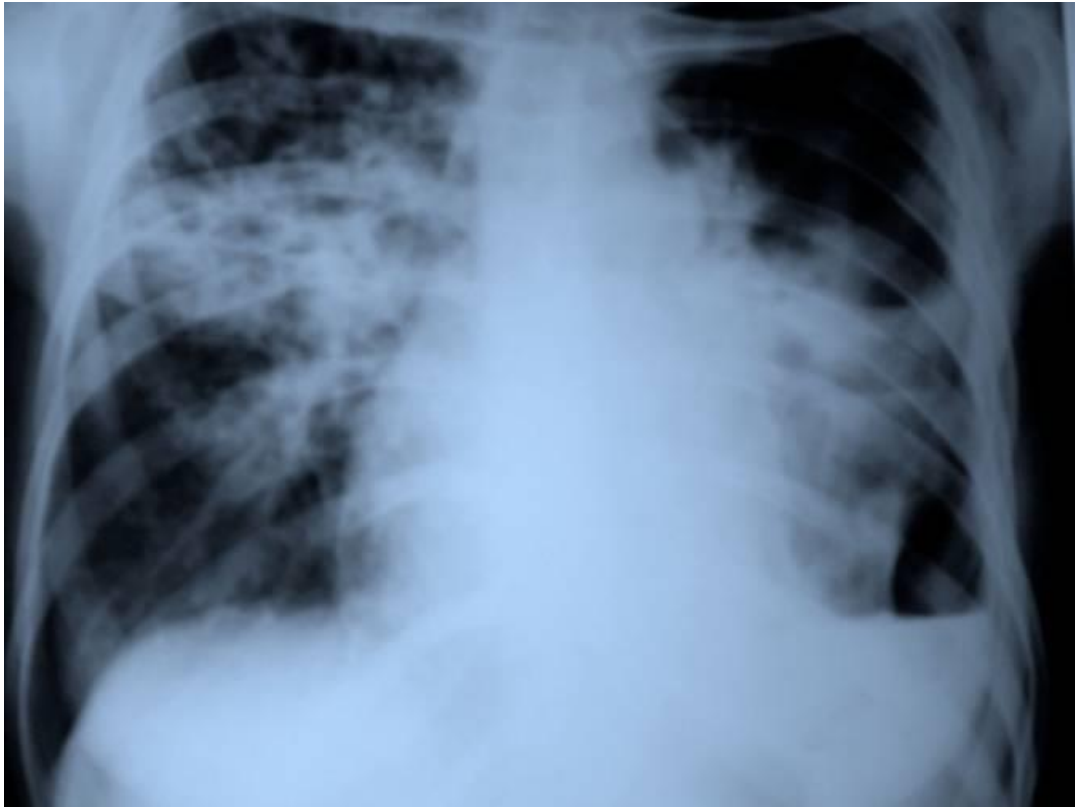Задача № 5

Больная 18 лет доставлена в крайне тяжелом состоянии с клиникой эндотоксического шока: кожный покров серого цвета, холодный на ощупь. АД=70/40 мм. рт. ст. ЧСС=140 в 1 мин. слабого наполнения. Дыхание над обоими легкими жесткое с бронхиальным оттенком, хрипы единичные сухие.

После осмотра гинеколога удалось выяснить, что 5 суток назад имело место внебольничное вмешательство по прерыванию беременности в сроке 15 недель. Из полости матки имелись кровянистые выделения с неприятным запахом. В анализе крови лейкоцитоз $25 \times 10^9/\text{л}$. со сдвигом формулы до 36 % палочкоядерных форм нейтрофилов. Количество лимфоцитов = 2%; СОЭ = 36 мм/час.

ВОПРОСЫ:

1. Назовите методику рентгенологического исследования
2. Опишите видимые патологические изменения
3. Поставьте клинический диагноз
4. Определите значимость 2% лимфоцитов в формуле крови
5. Наметьте программу лечебных мероприятий

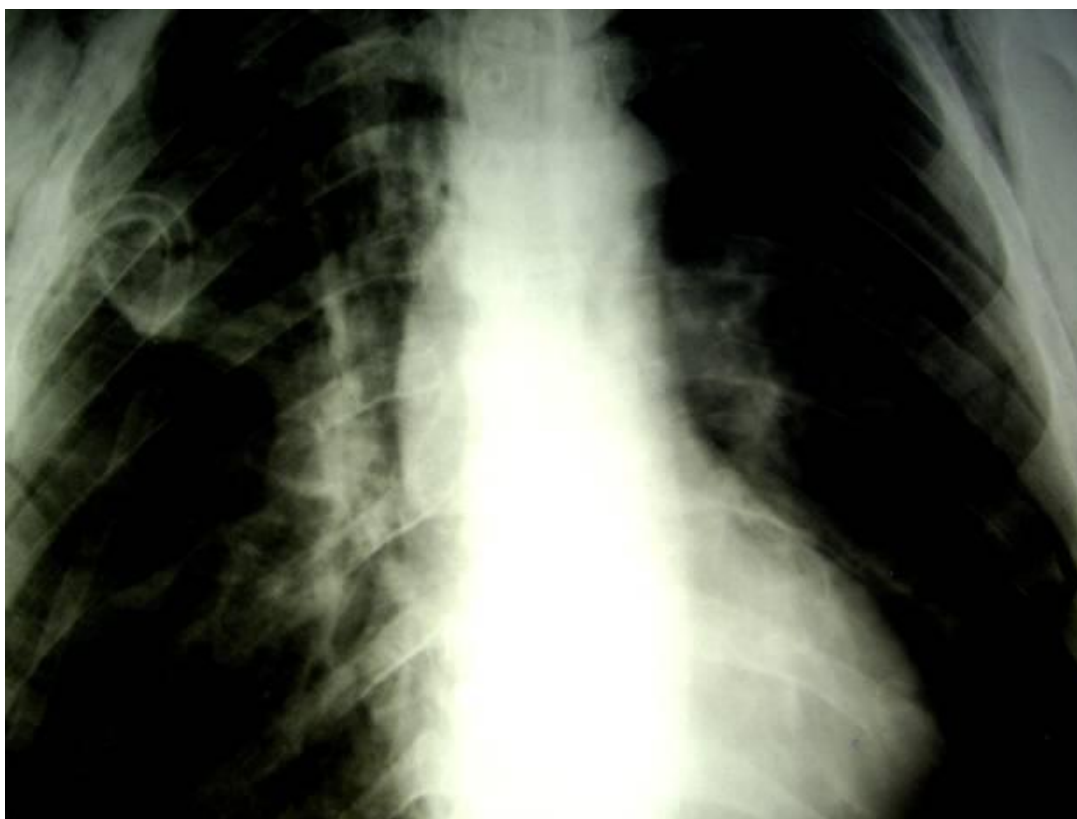

Задача № 6

Больная 36 лет доставлена бригадой скорой помощи с жалобами на выраженную слабость, потливость особенно в ночное время, повышение температуры тела до 38 в течение последних 3 месяцев. Нигде не работает, никуда за медицинской помощью не обращалась. Известно, что 6 месяцев назад освободилась из мест лишения свободы, где провела последние 4 года. Состояние тяжелое, одышка в покое 32 в 1 мин. Пониженного питания, кожа влажная, температура тела 38,6. Дыхание над обоими легкими жесткое с обилием влажных разнокалиберных хрипов, больше справа, а слева – дыхание ослаблено. В анализе крови лейкоциты $12 \times 10^9/\text{л}$, п/я = 10%; Нв = 90 г/л; Эр = $3,5 \times 10^{12}/\text{л}$

ВОПРОСЫ:

1. Назовите методику рентгенологического исследования
2. Опишите патологические изменения на снимке
3. Сопоставив клинику и рентгенологическую картину, определитесь с клиническим диагнозом.
4. Какое лабораторное исследование необходимо срочно провести?
5. В какое ЛПУ показана госпитализация данной больной?

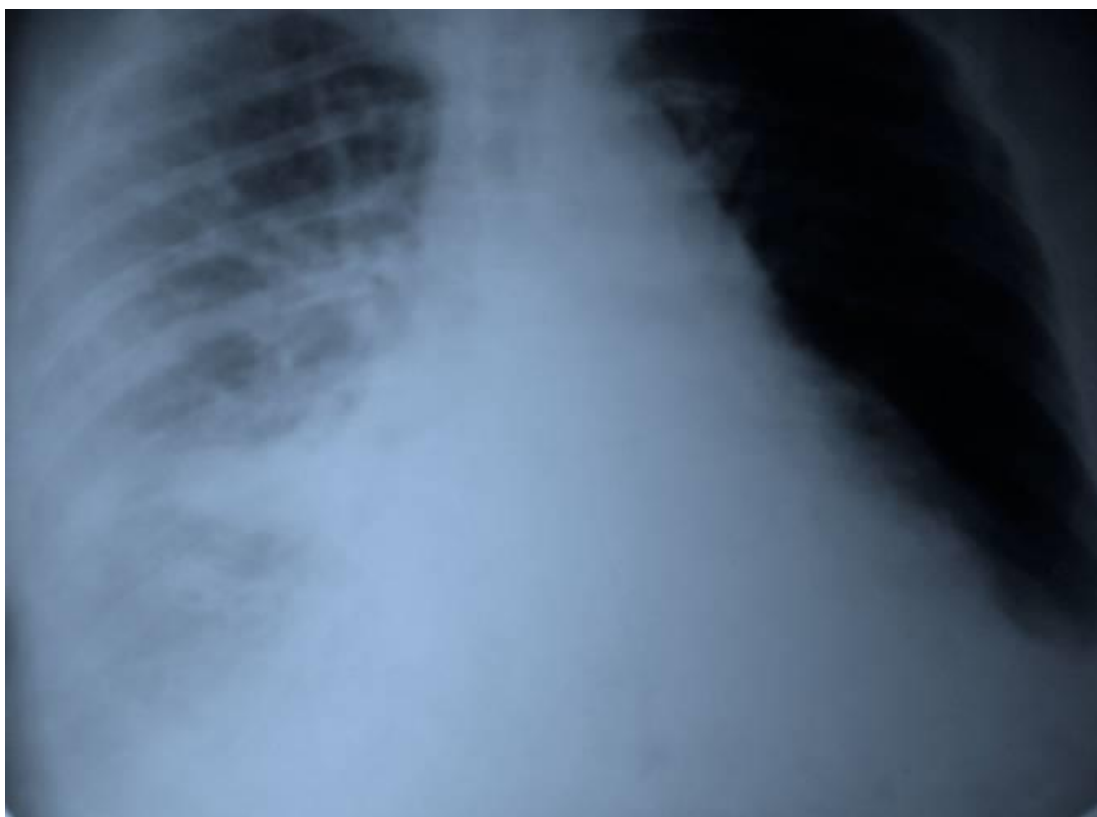


Задача № 7

Больной 68 лет доставлен бригадой врачей санавиастанции из рабочего лесного поселка, где получил производственную травму - удар хлыстом дерева по правой половине грудной клетки. Торакальный хирург на месте клинически диагностировал правосторонний пневмоторакс и выполнил дренирование плевральной полости во 2-ом межреберье по среднеключичной линии, дренаж на подводном положении, сохраняется сброс воздуха при кашле. Имеется выраженная подкожная эмфизема на правой половине груди с переходом на шею. Дыхание над легкими проводится, хотя справа ослаблено. В общем анализе крови изменений нет.

ВОПРОСЫ:

1. Назовите методику рентгенологического обследования
2. Опишите патологические изменения на снимке
3. Сформулируйте клинический диагноз
4. Примерные сроки дренирования плевральной полости?
5. Нужно ли перекрывать зажимом дренаж при наборе высоты и при снижении самолета или вертолета в момент транспортировки больного авиатранспортом?

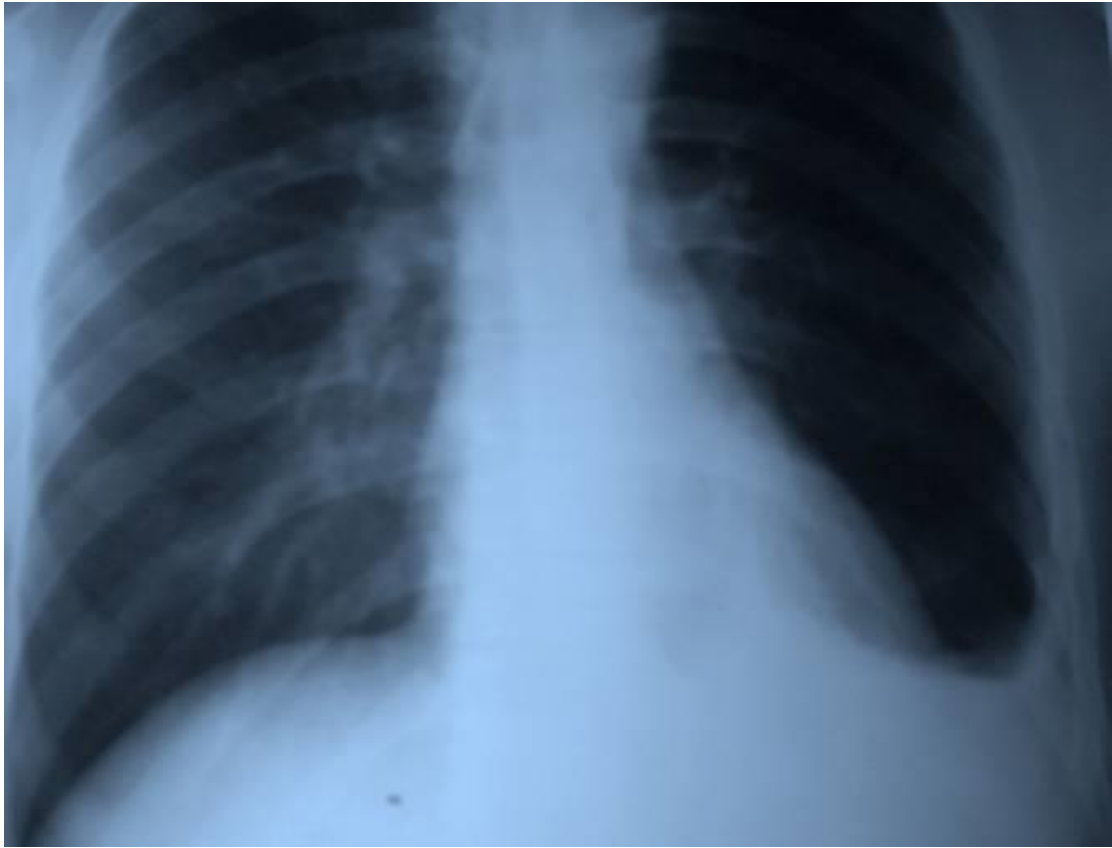

Задача № 8

Больная 62 лет находится на лечении в хирургическом отделении с острым тромбофлебитом глубоких вен правой голени. Имеет место выраженный отек правой голени, идут 10-е сутки пребывания больной в отделении. Состояние ухудшилось внезапно: появились сильные боли в грудной клетке, цианоз шеи и грудной стенки, ощущение нехватки воздуха, кровохарканье. Успели сделать на месте в палате снимок грудной клетки, сразу наступил летальный исход.

ВОПРОСЫ:

1. Назовите методику рентгенологического исследования
2. Опишите патологические изменения на снимке
3. Сформулируйте клинический диагноз
4. Какое специальное рентгенологическое исследование можно провести при отсутствии факта скоропостижной смерти?

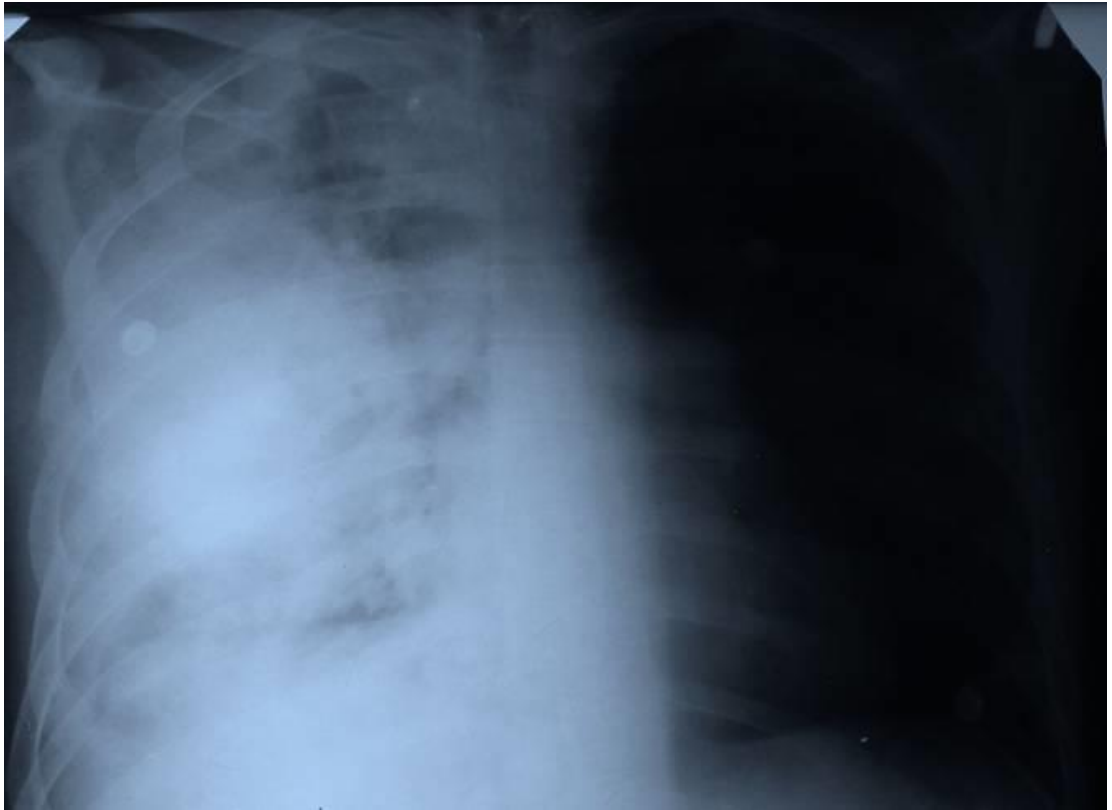


Задача № 9

Больной поступил с жалобами на боли в левой половине грудной клетки. Известно, что упал дома на охапку дров и ударился левой половиной груди. При пальпации имеется болезненность по задней подмышечной линии слева на уровне V11 – V111 ребер слева, здесь же кровоизлияние в подкожной клетчатке и локальная подкожная эмфизема. Аускультативно дыхание проводится над обоими легкими равномерно, везикулярное, хрипов нет.

ВОПРОСЫ:

1. Назовите методику рентгенологического исследования
2. Опишите патологические изменения на снимке
3. Сопоставляя клинические и рентгенологические данные, сформулируйте диагноз
4. Какие лечебные мероприятия необходимы данному больному?

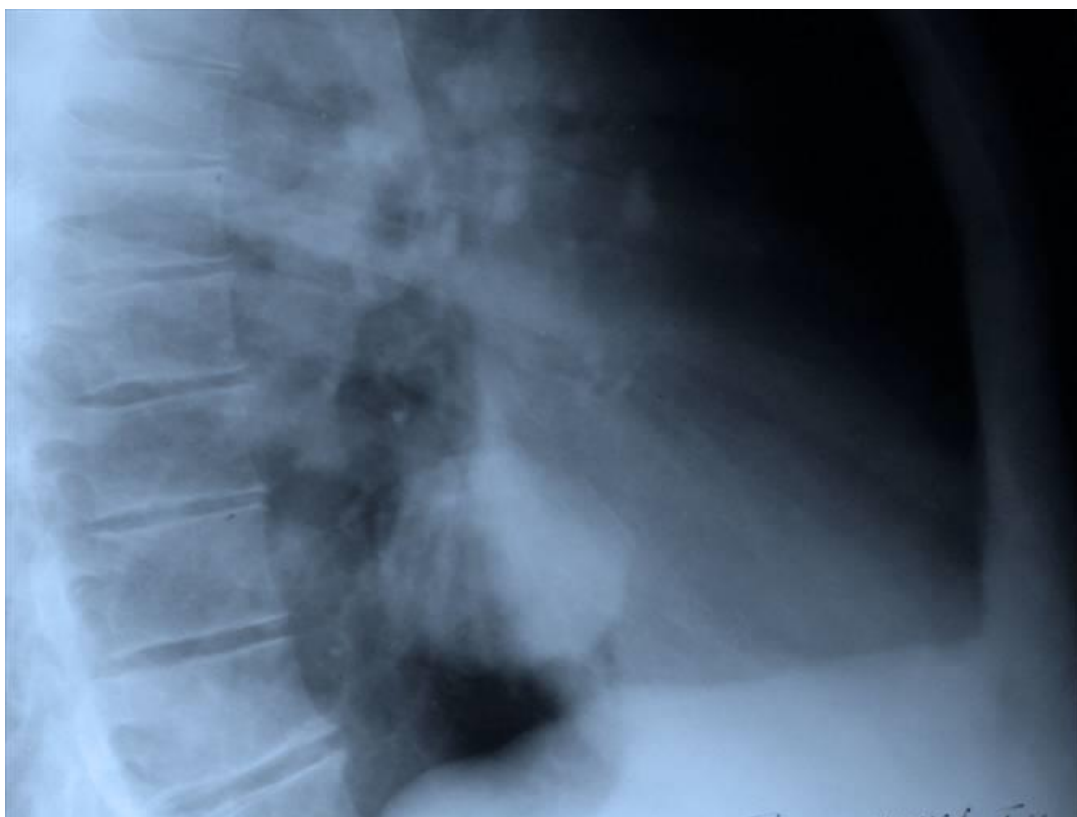


Задача № 10

Больной доставлен в отделение реанимации с клиникой тяжелой пневмонии. Из анамнеза известно, что в течение 3 месяцев находился в состоянии запоя. Ухудшение состояния 5 дней назад, когда появилась слабость, повысилась температура до 39 градусов, появились боли в правой половине груди при дыхании. Состояние тяжелое, ЧД = 32 в покое, АД = 100/70 мм. рт. ст., ЧСС = 120 в 1 мин. Справа над легким бронхиальное дыхание, хрипов нет. В общем анализе крови лейкоциты $3,2 \times 10^9/\text{л}$ в формуле белой крови ю = 5; п = 51; с = 34; лф = 2 ; м = 8 (%); Нв = 73 г/л ; Эр = $2,5 \times 10^{12}/\text{л}$. ЭКГ- признаки перегрузки правых отделов сердца.

ВОПРОСЫ:

1. Назовите методику рентгенологического исследования
2. Опишите патологические изменения на снимке
3. Сопоставив клинические и рентгенологические данные, поставьте клинический диагноз.
4. О чем говорит лейкопения и лимфоцитопения в анализе крови?
5. Какой вероятен прогноз у данного больного?

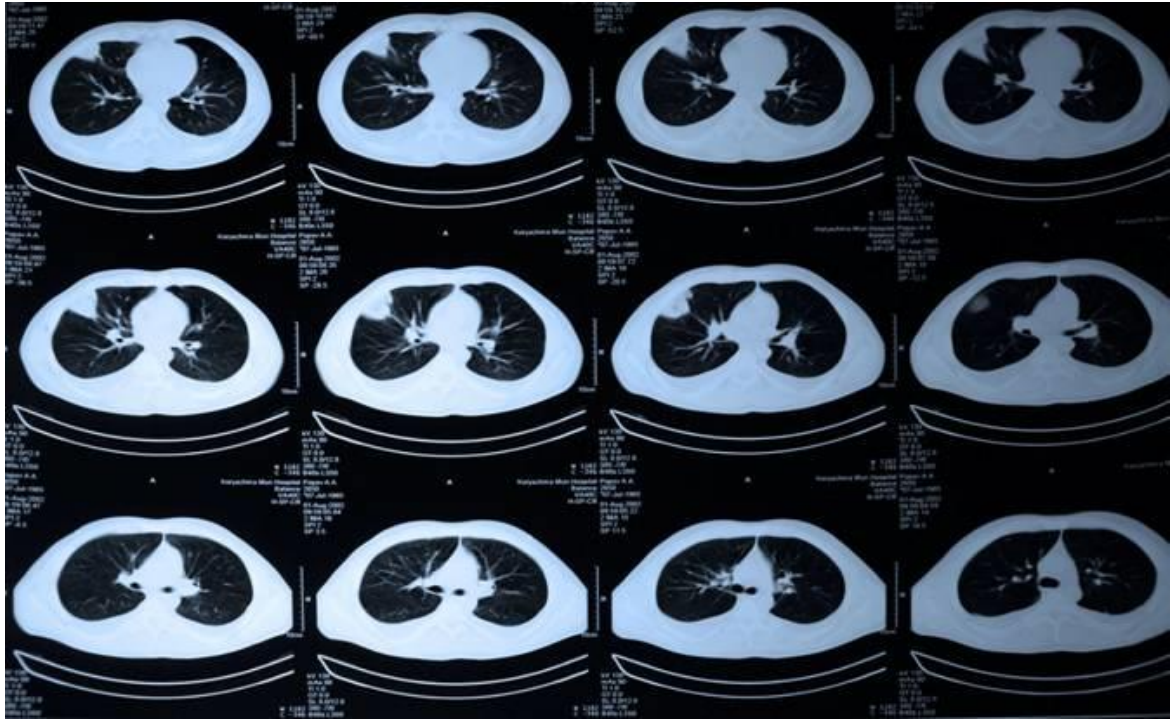


Задача № 11

Больной обратился с жалобами на кровохарканье, возникающее эпизодически в течение полугода, месяц назад появились боли в правой половине груди с иррадиацией в правую лопатку. Обратился в поликлинику к терапевту, выполнена ЭКГ – патологии не выявлено. В общем анализе крови имеется ускорение СОЭ до 50 мм./час. Аускультативно дыхание жесткое, сухие хрипы (курит много лет).

ВОПРОСЫ:

1. Назовите метод рентгенологического исследования
2. Опишите патологические изменения на снимке
3. Сопоставьте клинические и рентгенологические данные и поставьте предварительный диагноз
4. С какими заболеваниями необходимо проводить дифференциальный диагноз?
5. Какие из методов лучевой диагностики целесообразно еще применить?

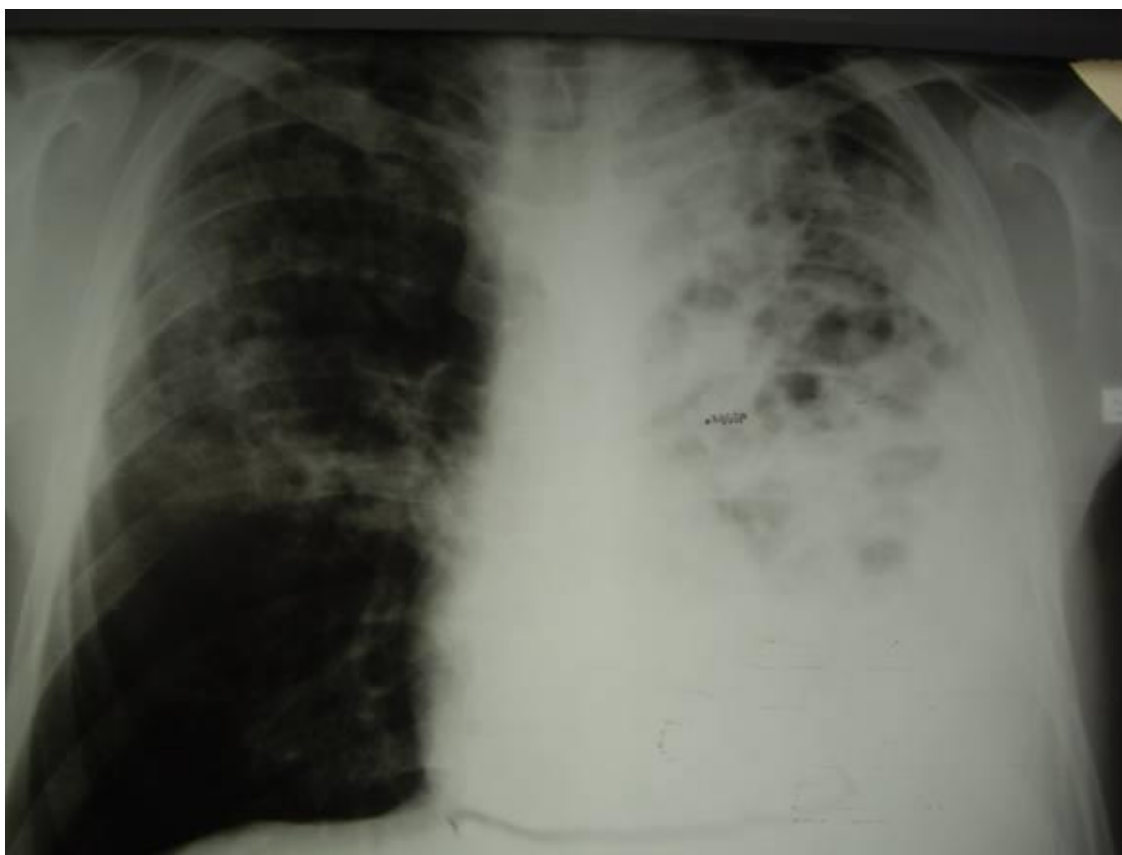


Задача № 12

Пациент обратился с жалобами на боли в правой половине грудной клетки, которые беспокоят его около 2 месяцев, сухой мучительный кашель, особенно во время ночного сна, неделю назад впервые отметил появление прожилок крови в мокроте. Флюорографическое плановое обследование не проходил последние 10 лет. В анализах крови имеется увеличение СОЭ до 56 мм/ час.

ВОПРОСЫ:

1. Назовите метод рентгенологического исследования
2. Опишите выявленную патологию
3. Сопоставьте клиническую картину и рентгенологические находки и поставьте предварительный диагноз
4. С какими заболеваниями проводим дифференциальный диагноз?

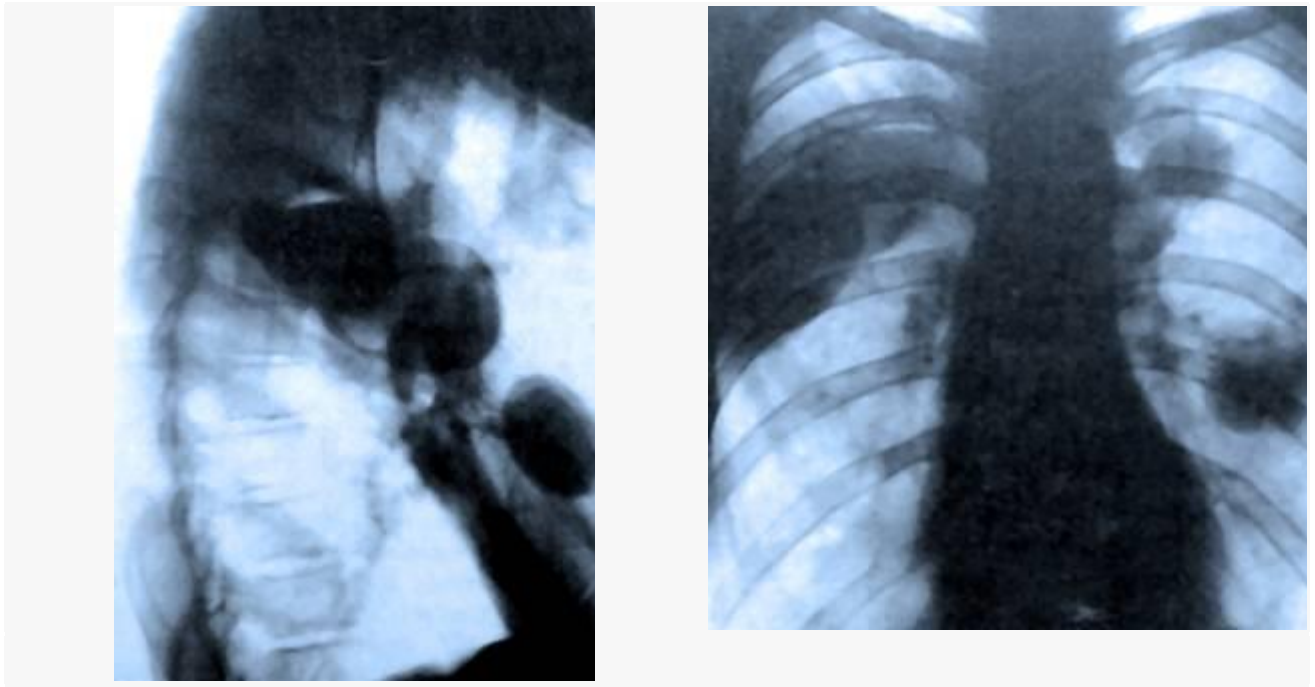


Задача № 13

Пациент 45 лет болен в течение 3 недель. Заболевание связывает с переохлаждением во время купания в холодной воде. Известно также, что длительное время злоупотребляет спиртными напитками. Заболевание началось с кашля, болей в левой половине грудной клетки, повышения температуры тела до 39 градусов. Через 5 дней от начала заболевания отметил появление мокроты с неприятным гнилостным запахом. В последние сутки внезапно усилились боли в груди, холодный пот. Резко выросла одышка. При аускультации дыхание над левым легким не проводится, при перкуссии - коробочный звук. В анализе крови лейкоцитоз 23×10^9 л., сдвиг лейкоцитарной формулы крови до 30 % палочкоядерных нейтрофилов, лимфоциты – 2%. ЧД=28 в мин., ЧСС= 120, АД= 100/60 мм. рт. ст.

ВОПРОСЫ:

1. Назовите метод рентгенологического исследования
2. Опишите патологические изменения
3. Сопоставьте данные анамнеза, клиники и рентгенологические данные, поставьте клинический диагноз
4. О чем говорит количество лимфоцитов равное 2%?
5. Какова будет лечебная тактика?

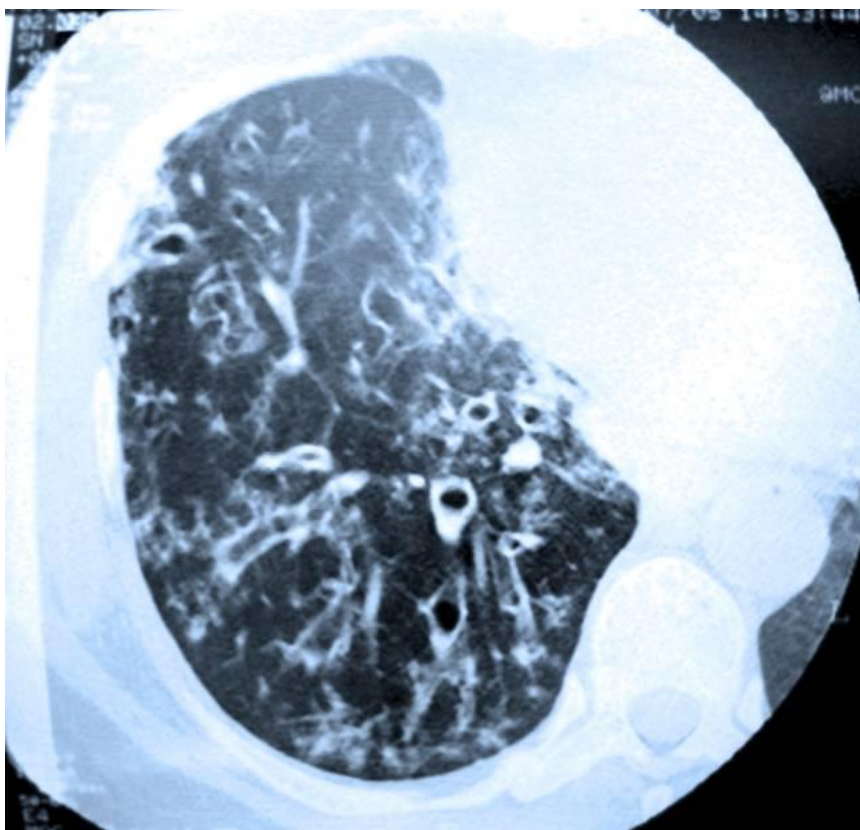


Задача № 14

Пастух-оленовод прошел плановое рентгенологическое исследование. Предыдущее было 5 лет назад, так как проживал в тундре на большом расстоянии от населенных пунктов....

ВОПРОСЫ:

1. Назовите методику рентгенологического исследования
2. Опишите имеющиеся патологические изменения
3. Какое заболевание можно предполагать?
4. Какие дополнительные лучевые исследования нужны?
5. Какая лечебная тактика будет применена?

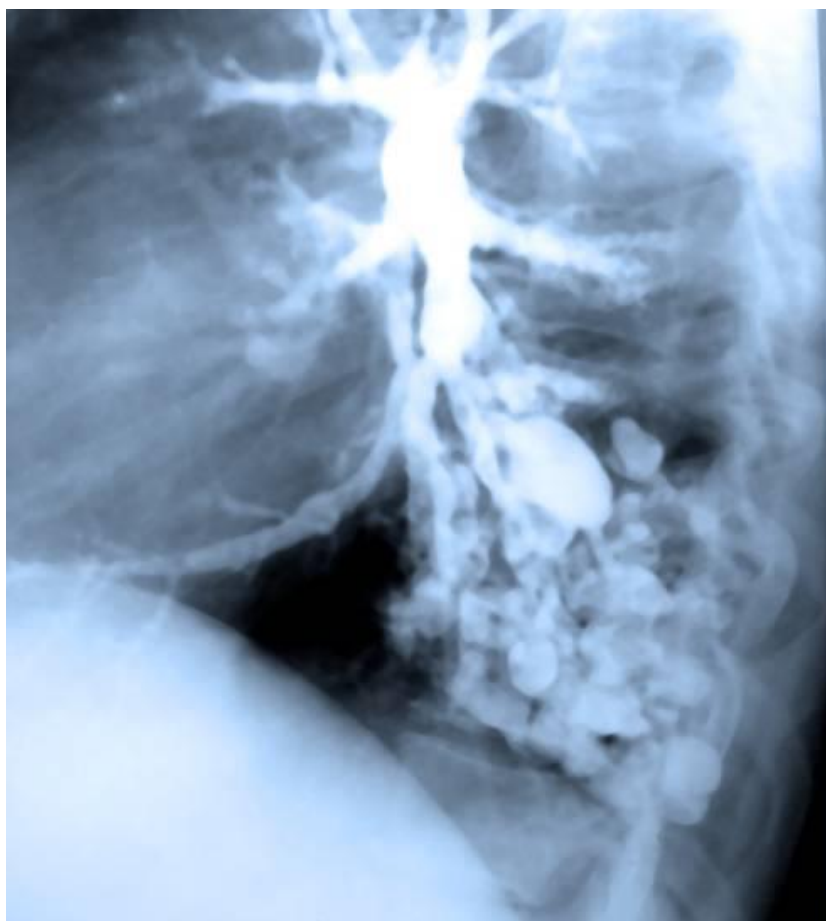

Задача № 15

Больная 24 лет считает себя больной с детства – постоянно беспокоил кашель с гнойной мокротой, особенно по утрам чувствовала необходимость откашляться. За сутки объем мокроты достигал 200 мл. В школе училась плохо, часто пропускала занятия по болезни. При аускультации над правым легким влажные хрипы, полностью не исчезающие после откашливания...

ВОПРОСЫ:

1. Назовите метод рентгенологического исследования
2. Опишите патологические изменения
3. Сопоставив клинические и рентгенологические данные, поставьте клинический диагноз
4. Какова лечебная тактика?

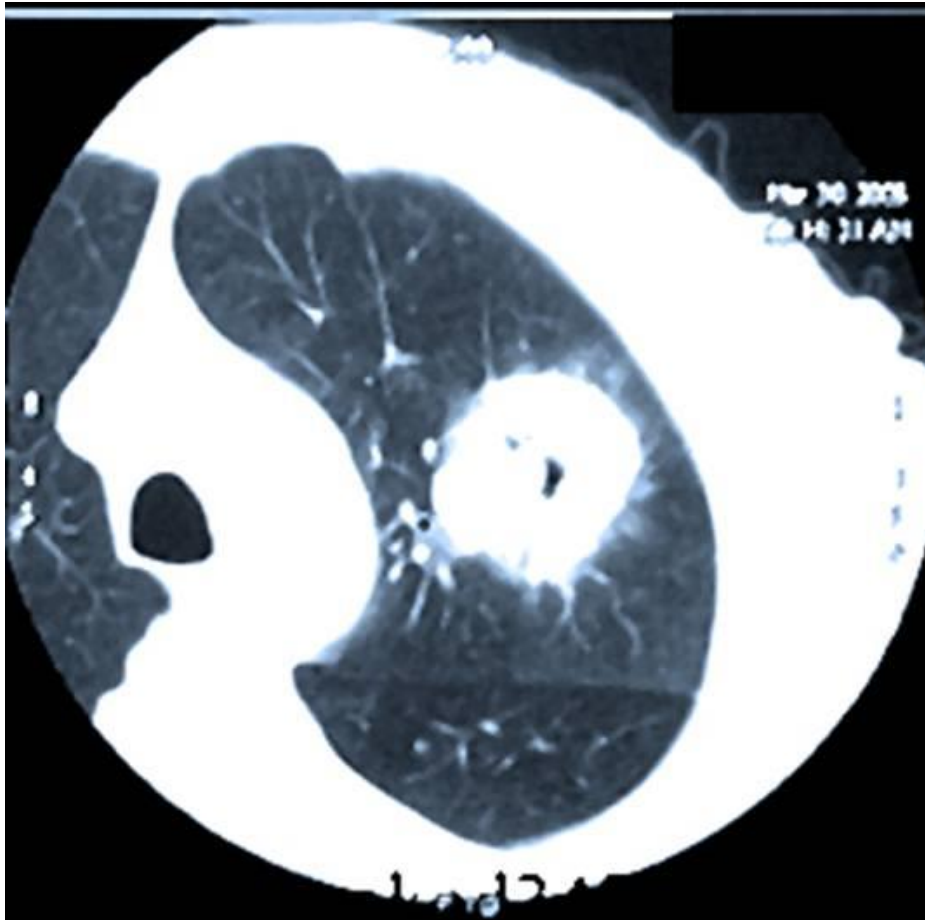


Задача № 16

Больная 16 лет жалуется на кашель с мокротой с раннего детства. Со слов матери в раннем детстве часто болела пневмониями, а в возрасте 10 лет был установлен диагноз хронической пневмонии. Над нижней долей левого легкого дыхание значительно ослаблено, и на этом фоне имеются крупнопузырчатые влажные хрипы, не исчезающие после откашливания. Мокрота слизисто-гнойная до 100 мл. в сутки. В специализированное пульмонологическое отделение на обследование поступила впервые.....

ВОПРОСЫ:

1. Назовите метод рентгенологического исследования
2. Опишите видимые патологические изменения
3. Сопоставив клинические и рентгенологические данные, определитесь с клиническим диагнозом
4. Какова будет лечебная тактика?

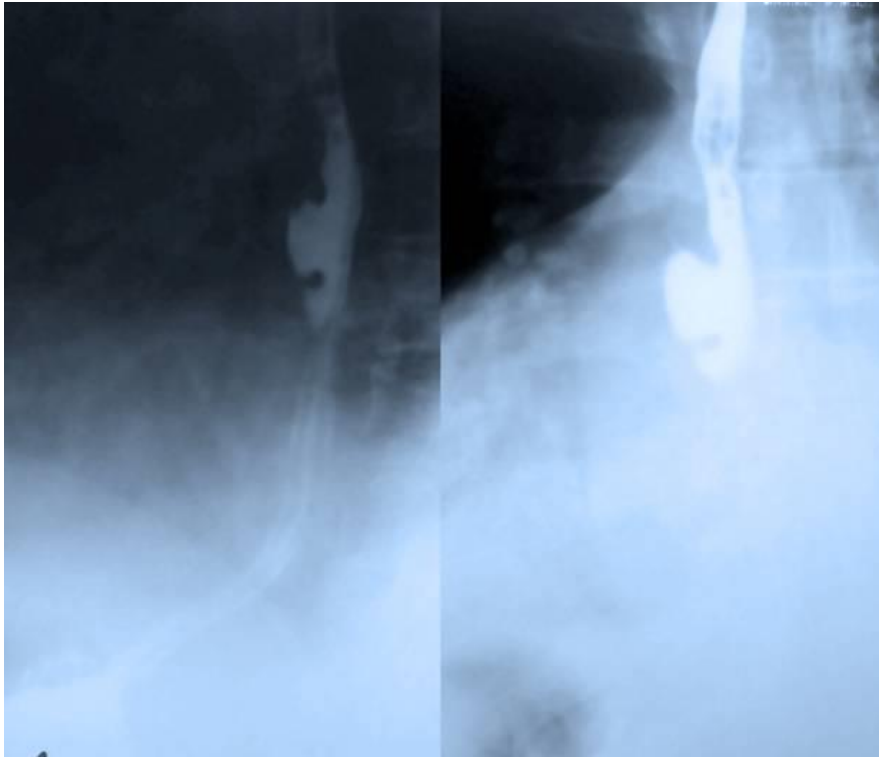


Задача № 17

Больного 75 лет беспокоит сухой кашель, особенно в ночные часы, незначительные боли под левой лопаткой – все эти симптомы около 2 месяцев, а 3 дня назад появились прожилки крови в мокроте, что заставило обратиться к врачу. При аускультации дыхание в легких везикулярное, хрипов нет. В анализах крови ускорение СОЭ до 53 мм./час

ВОПРОСЫ:

1. Назовите методику рентгенологического исследования
2. Опишите патологические изменения
3. Сопоставив клинические и рентгенологические данные, определитесь с клиническим диагнозом
4. Какие дополнительные исследования необходимо выполнить?
5. Какова лечебная тактика?

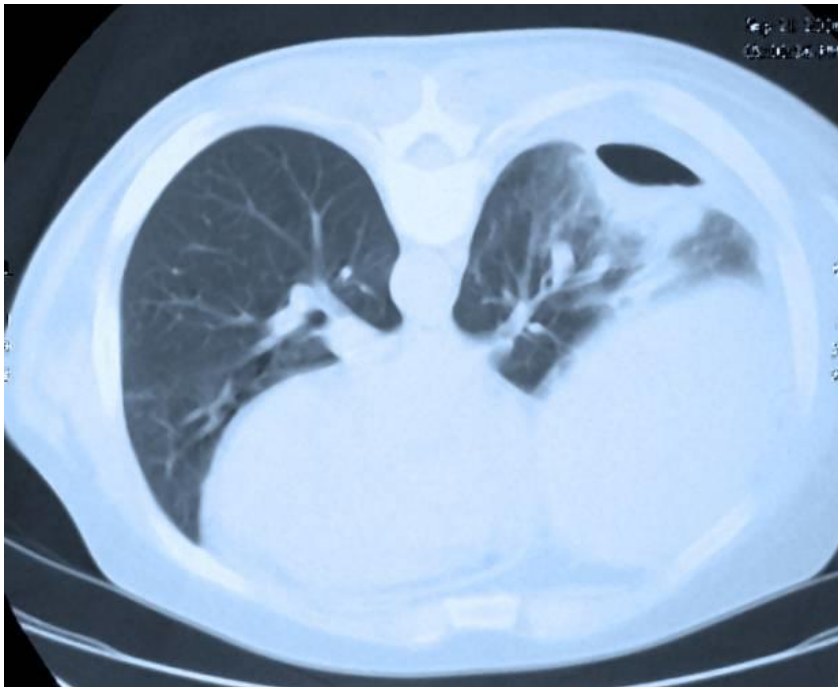

Задача № 18

Пациента 40 лет беспокоит дисфагия в течение последнего года – периодически, в основном при спешном приеме пищи, при употреблении куриного яйца, сваренного вкрутую. Иногда вынужден запивать пищу водой. Болей в груди и признаков потери массы тела нет.....

ВОПРОСЫ:

1. Назовите метод рентгенологического исследования
2. Опишите патологические изменения
4. Какое исследование еще необходимо?
5. Какова лечебная тактика?

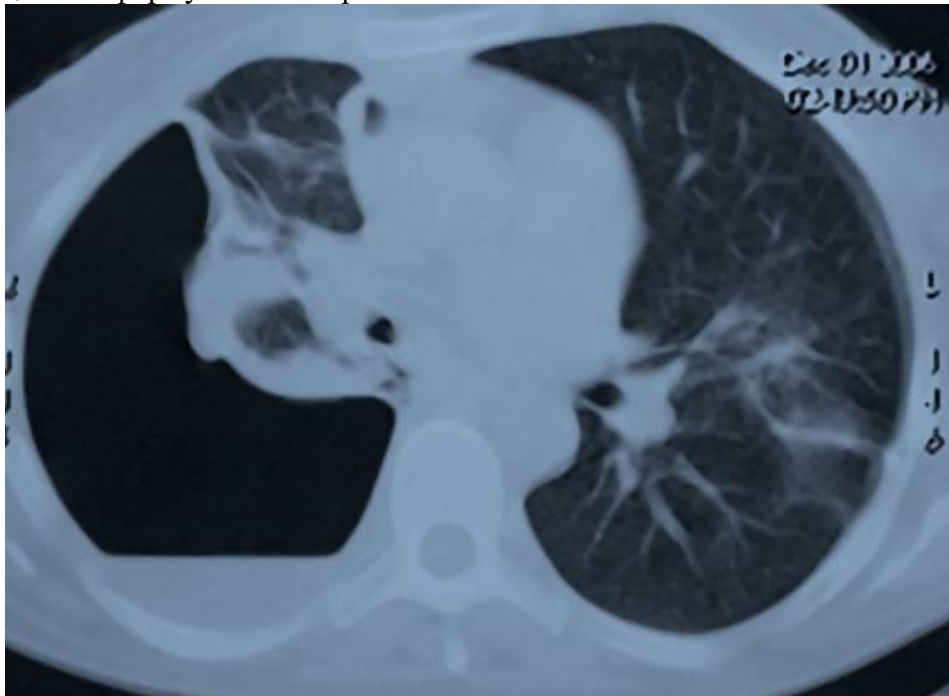


Задача № 19

У больного после переохлаждения появилась на третьи сутки повышенная температура тела, затем кашель сухой, а еще двое суток спустя появились сильные боли при дыхании в левой половине груди, которые спонтанно прошли через сутки. Дыхание над левым легким резко ослаблено. В крови лейкоцитоз до $18 \times 10^9/\text{л}$ со сдвигом до 35% палочкоядерных форм нейтрофилов. Лимфоциты -2%.

ВОПРОСЫ:

1. Назовите метод рентгенологического исследования
2. Опишите имеющиеся патологические изменения
3. Сопоставьте клинические и рентгенологические данные, определитесь с диагнозом
4. Какая лечебная тактика должна быть применена, о чем говорит 2% уровень числа лимфоцитов в формуле белой крови?

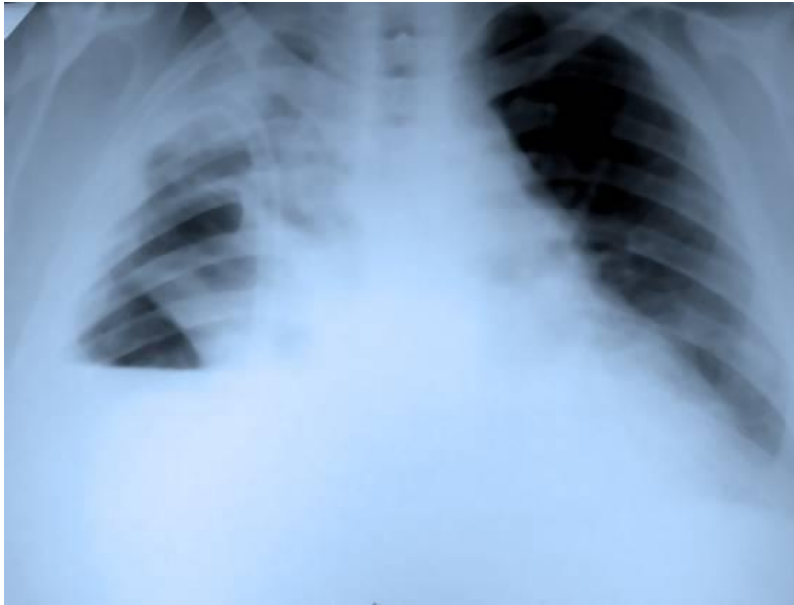

Задача № 20

Пациент находится в отделении с острым абсцессом CV1 правого легкого. Пневмония развилась после перенесенного гриппа, осложнилась формированием абсцесса. Состояние ухудшилось час назад – внезапно появились сильные боли в правой половине грудной клетки, холодный пот, сердцебиение до 120 в 1 мин. и одышка до 36. Дыхание над правым легким не проводится, при перкуссии – коробочный звук. Лейкоцитоз $36 \times 10^9/\text{л}$

ВОПРОСЫ:

1. Назовите метод рентгенологического исследования
2. Опишите изменения на снимке
3. Сопоставив клинические и рентгенологические данные, поставьте клинический диагноз
4. Какова должна быть лечебная тактика?



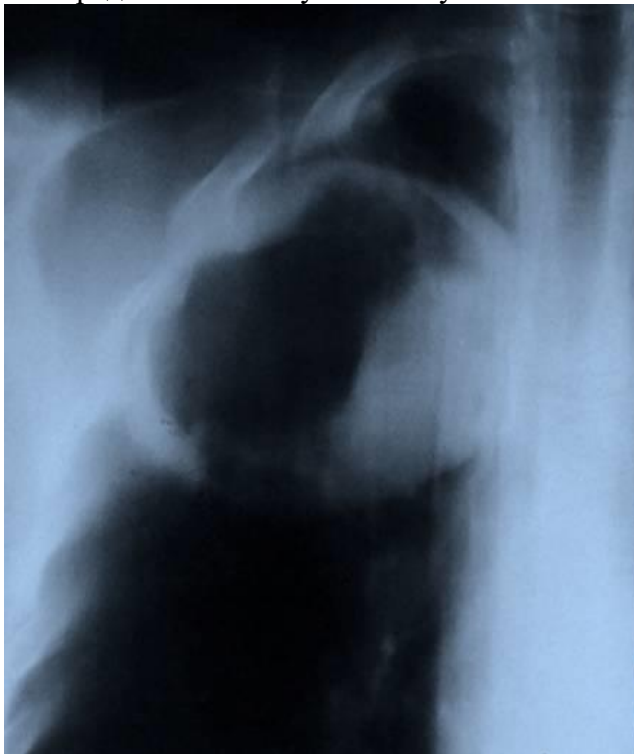Задача № 21

Больной 30 лет поступил с клиникой правосторонней пневмонии, которая развилась после двухнедельного злоупотребления алкоголем. Состояние ухудшилось сутки назад, хирург-консультант диагностировал правосторонний пиопневмоторакс и поставил плевральный дренаж во 2-ом межреберье по средней ключичной линии, выделилось 900 мл. зловонного гноя. Сброс воздуха прекратился, выполнена контрольная рентгенография....

В анализе крови общем лейкоцитоз $15 \times 10^9/\text{л}$, сдвиг до 30% палочкоядерных нейтрофилов, лимфоциты-1%.

ВОПРОСЫ:

1. Назовите методику рентгенологического исследования
2. Опишите патологические изменения на снимке
3. Определите лечебную тактику

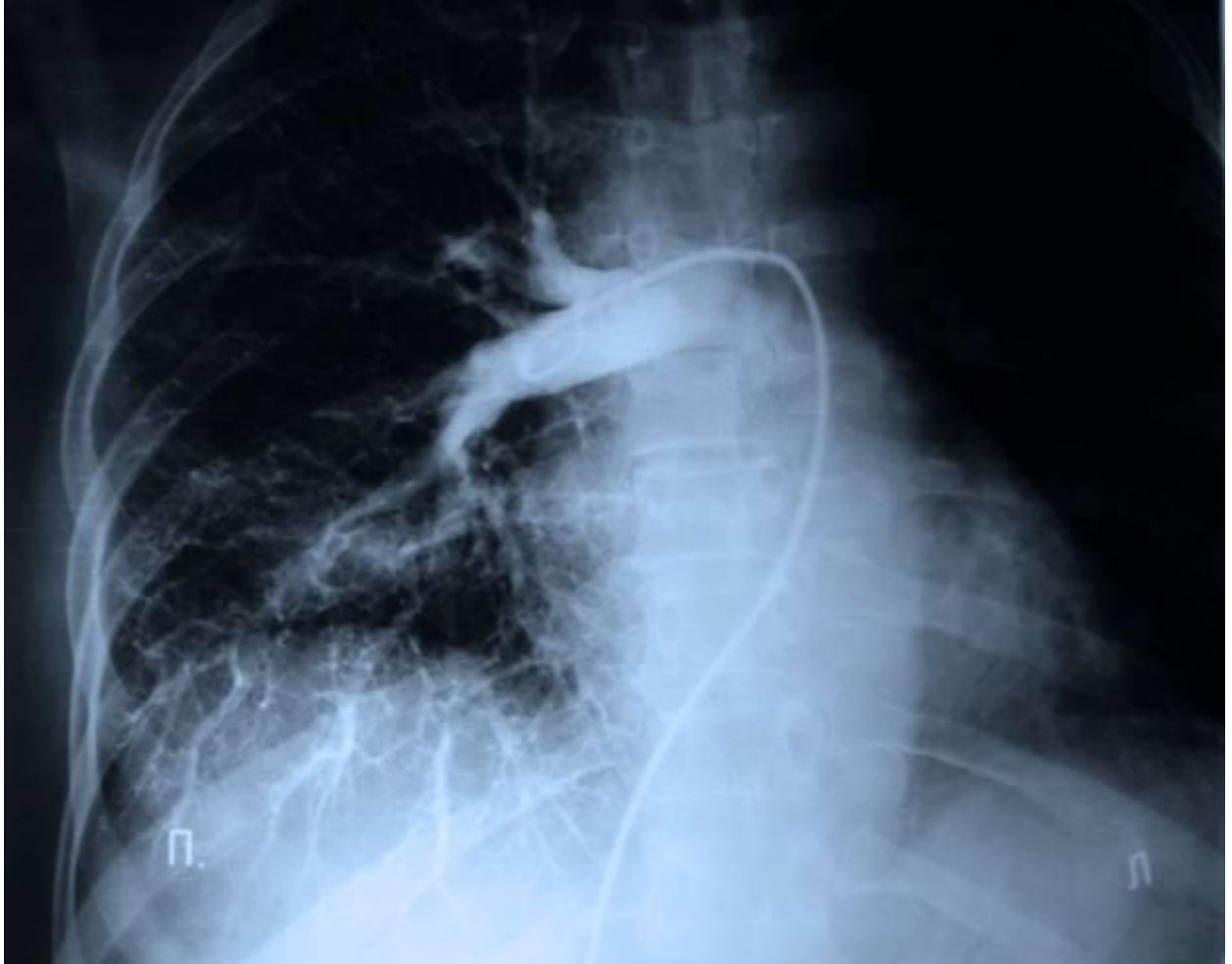


Задача № 22

Больной 56 лет находится на лечении в торакальном отделении больницы с абсцессом верхней доли правого легкого. В течение двух недель на фоне проводимого лечения не удается добиться улучшения состояния: сохраняется выраженная интоксикация, высокая температура тела в вечернее время, отсутствие аппетита. В анализе крови $L=23 \times 10^9/l$, сдвиг до 21% палочкоядерных форм нейтрофилов.....

ВОПРОСЫ:

1. Назовите представленный метод исследования
2. Опишите изменения на снимке
3. Как называется данная форма абсцесса легкого?
4. Какой вариант оперативного пособия показан больному?

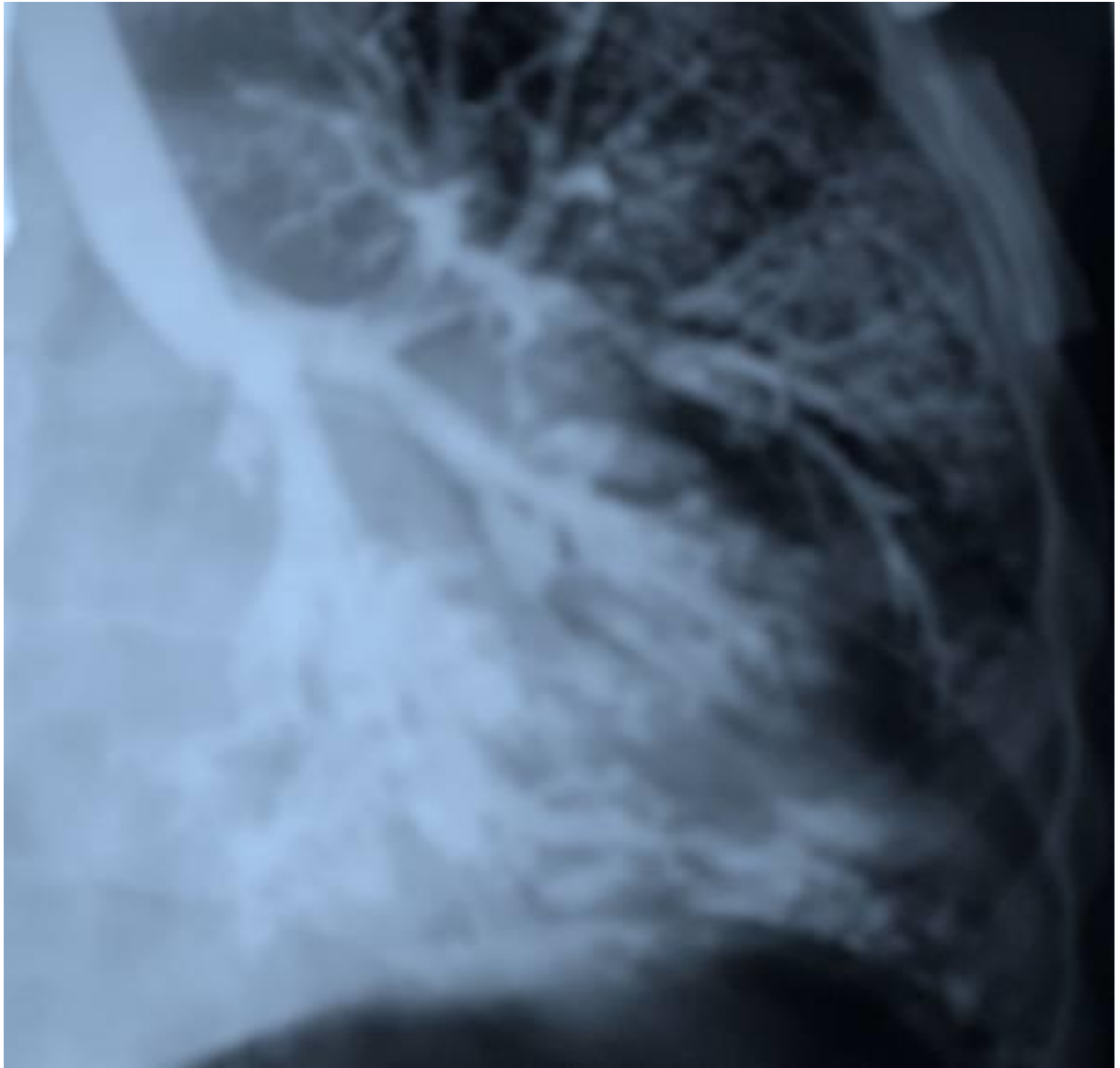


Задача № 23

Больной обследуется по поводу одышки....

ВОПРОСЫ:

1. Назовите методику рентгенологического исследования
2. Есть или нет патология на данном снимке?

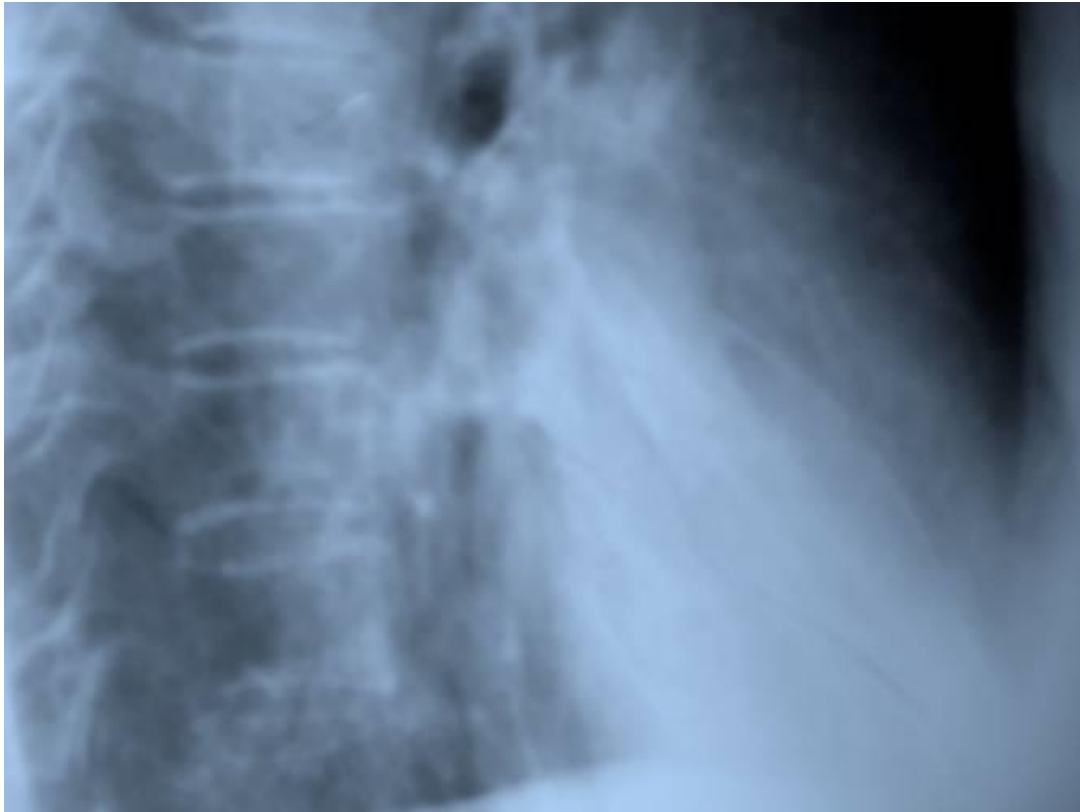

Задача № 24

Девочку 15 лет беспокоит кашель с большим количеством гнойной мокроты, которую она откашливает большей частью в утренние часы. Родители считают ее больной с раннего детства – в дошкольном возрасте 4 раза переболела пневмонией. Над левым легким на фоне ослабления дыхания постоянно выслушиваются влажные хрипы не исчезающие после откашливания. При бронхоскопии в нижнедолевом бронхе левого легкого обилие вязкого гнойного секрета. Выполнено 5 санационных бронхоскопий, проведен курс антибактериальной и противовоспалительной терапии.....

ВОПРОСЫ:

1. Какое рентгенологическое исследование выполнено девочке?
2. Опишите изменения на снимке
3. Поставьте клинический диагноз
4. Составьте план лечения

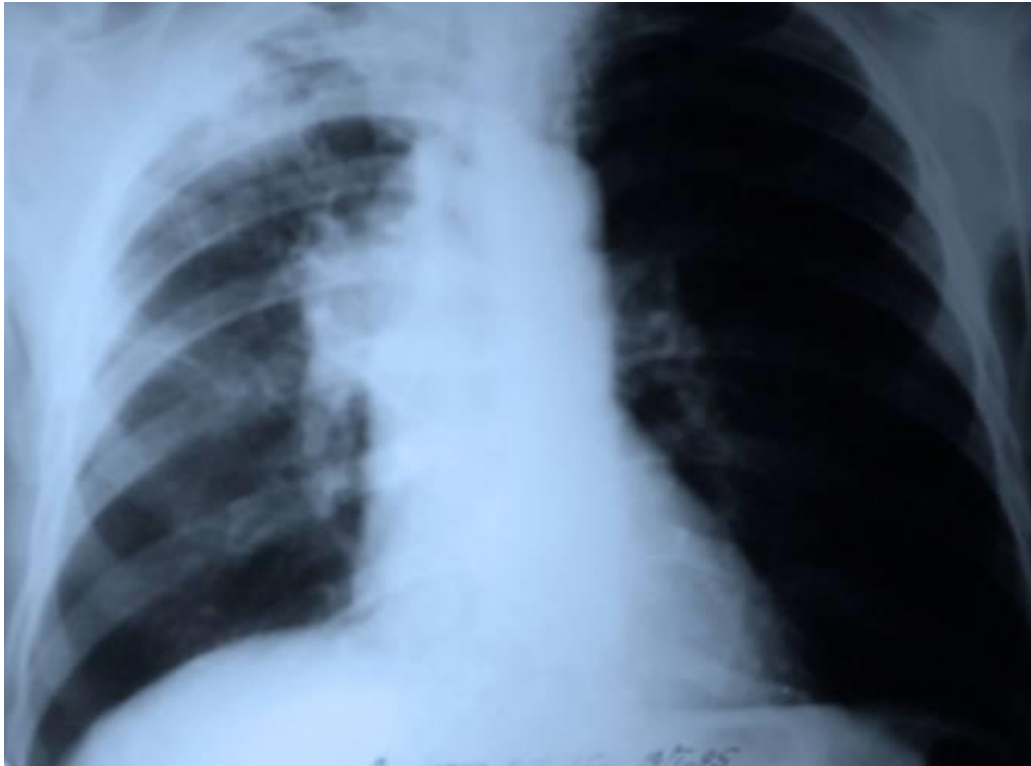

Задача № 25

Пациент обратился к терапевту по поводу кашля с примесью крови в мокроте, повышения температуры тела до 39 , слабости. При аускультации легких врач не выслушал хрипов, направил больного на снимок легких. Рентгенолог интерпретировал изменение в легком как правостороннюю среднедолевую пневмонию, что позволило терапевту провести курс противовоспалительного лечения и получить эффект- температура нормализовалась, кашель уменьшился, но при контрольном исследовании изменения были прежними.....

ВОПРОСЫ:

1. Назовите метод рентгенологического исследования
2. Опишите изменения на снимке
3. В чем состояла ошибка рентгенолога?
4. Какие исследования надо провести?

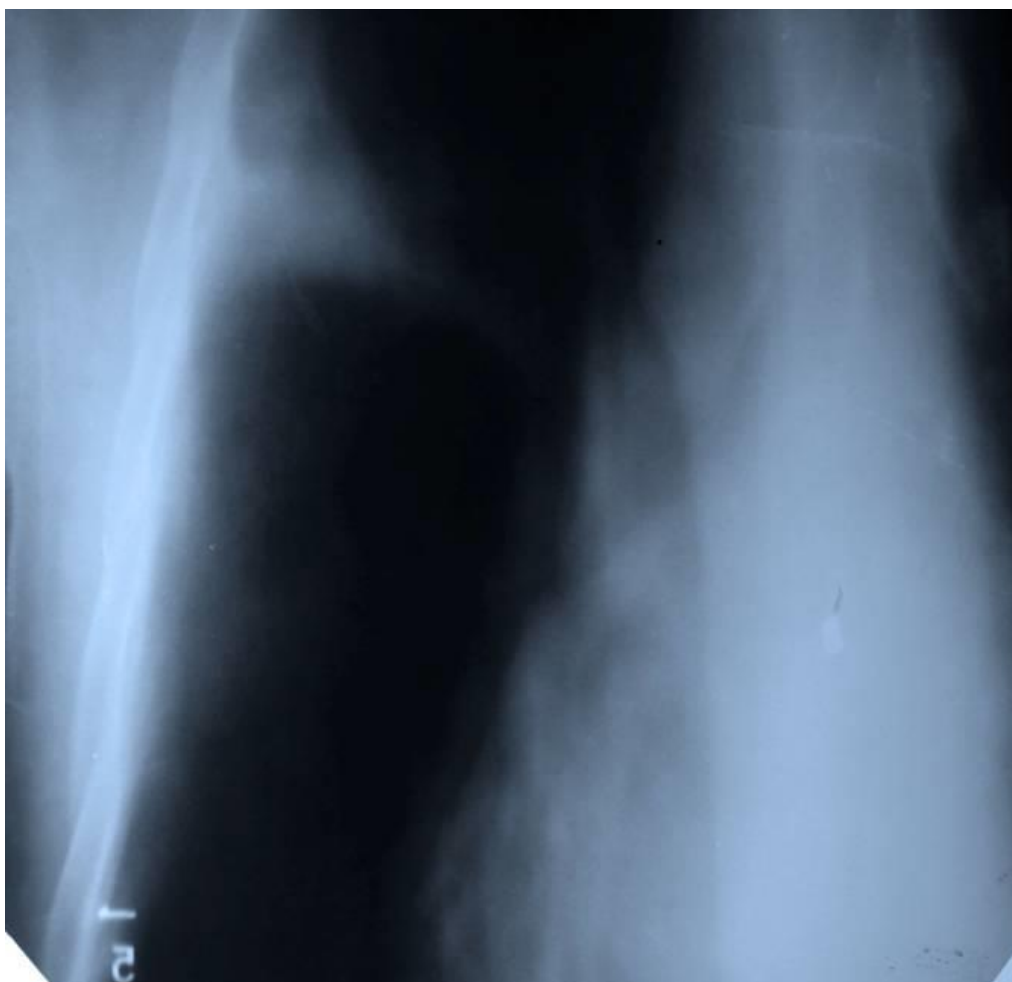


Задача № 26

Больной 65 лет обратился к терапевту с жалобами на кашель, в мокроте имелись прожилки крови. Болен в течение 2 недель, когда впервые повысилась температура. В течение полугода отмечал слабость. При осмотре имеются увеличенные лимфоузлы в правой надключичной области до 1,5 см. При аускультации дыхание над верхней долей правого легкого ослаблено. В остальных отделах обоих легких жесткое, сухие хрипы.

ВОПРОСЫ:

1. Назовите метод рентгенологического исследования
2. Опишите патологические изменения на снимке
3. Сформулируйте клинический диагноз
4. Составьте программу дообследования и лечения

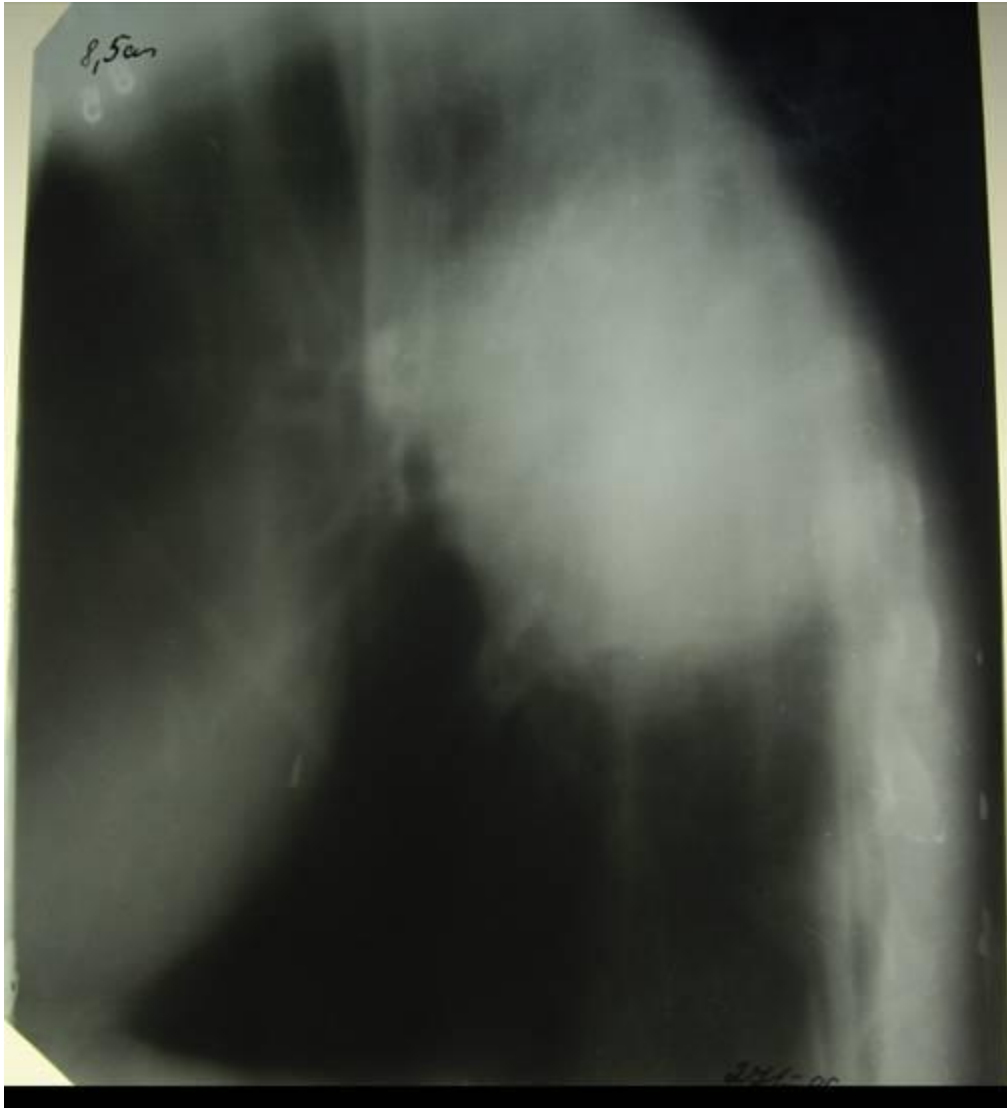


Задача № 27

На прием к терапевту обратился больной 45 лет, который жаловался на сухой кашель в течение 10 дней, в течение 2 дней повышалась температура до 38. При аускультации легких имелось везикулярное дыхание, хрипов не было. Учитывая наличие кровохарканья, врач направил пациента на рентгенисследование.....

ВОПРОСЫ:

1. Назовите метод рентгенологического исследования
2. Опишите патологические изменения на снимке
3. Сопоставьте клинические и рентгенологические данные и сформулируйте диагноз
4. Какое дообследование нужно провести?

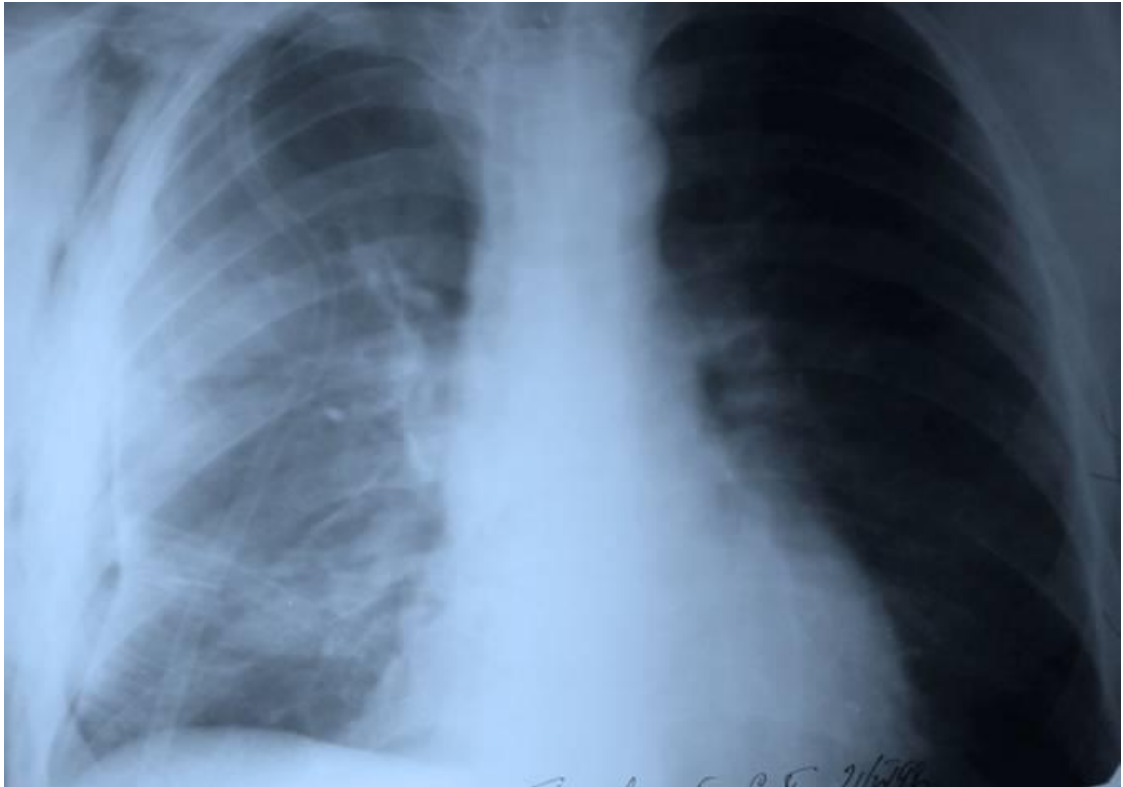

Задача № 28

Больной 75 лет обратился к невропатологу по поводу сильных болей в левой руке и левой лопатке. Также отметил периодическую примесь крови к мокроте в течение полугода, к врачу не обращался, профилактическую флюорографию не проходил последние 10 лет. При аускультации имело место резкое ослабление дыхания в межлопаточной области над левым легким. В анализе крови ускорение СОЭ до 56 мм/час. При рентгенографии выявлено объемное образование в левом легком больших размеров.....

ВОПРОСЫ:

1. Назовите метод рентгенологического исследования
2. Опишите патологические изменения на рентгенограмме
3. Сформулируйте клинический диагноз
4. Какое дообследование должно быть выполнено?
5. Тактика лечения

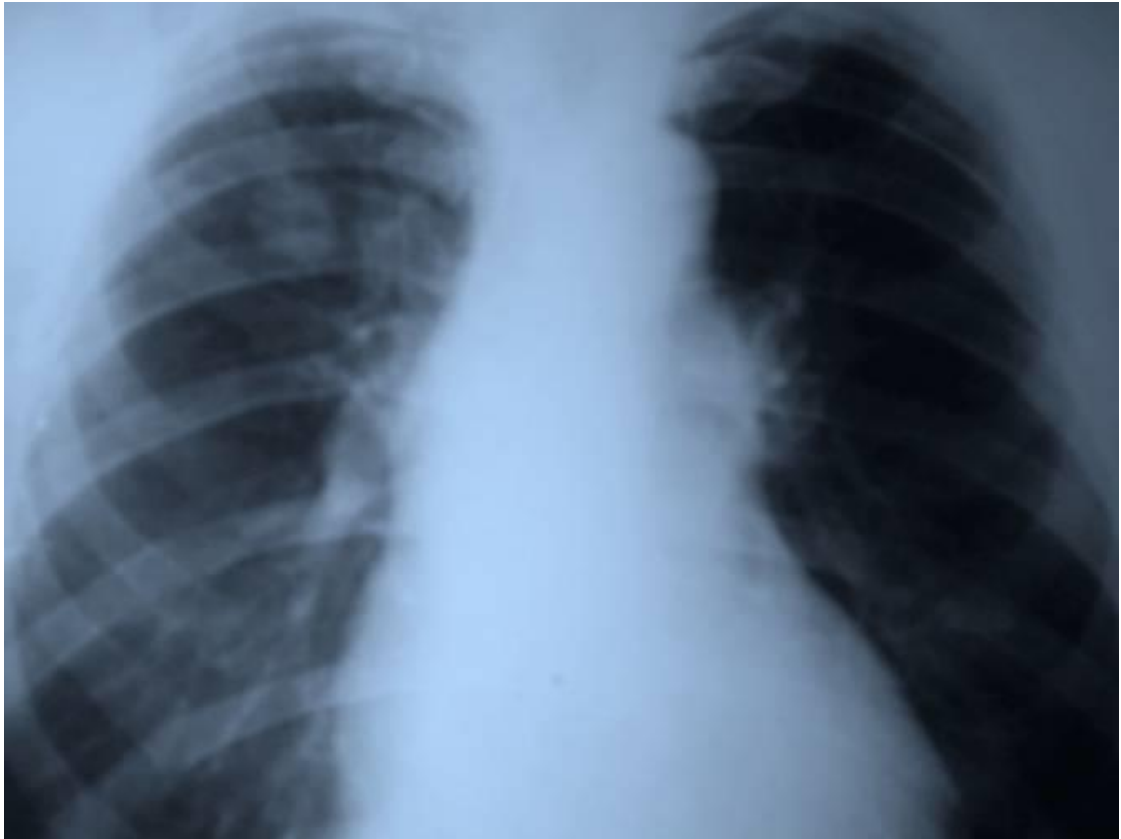

Задача № 29

У больного 2-е сутки после операции торакотомии по поводу свернувшегося гемоторакса после ножевого проникающего ранения правой половины грудной клетки 8-ми суточной давности. Жалобы на боли в области операционной раны. ЧСС= 86 в 1 мин., пульс ритмичный. АД=120/70 мм.рт.ст. Аускультативно дыхание над правым легким ослаблено. По дренажам за сутки выделилось 350 мл. геморрагического экссудата, сохраняется незначительный сброс воздуха при кашле.

ВОПРОСЫ:

1. Назовите метод рентгенологического исследования
2. Опишите патологические изменения на снимке
3. Как дальше вести послеоперационный период?



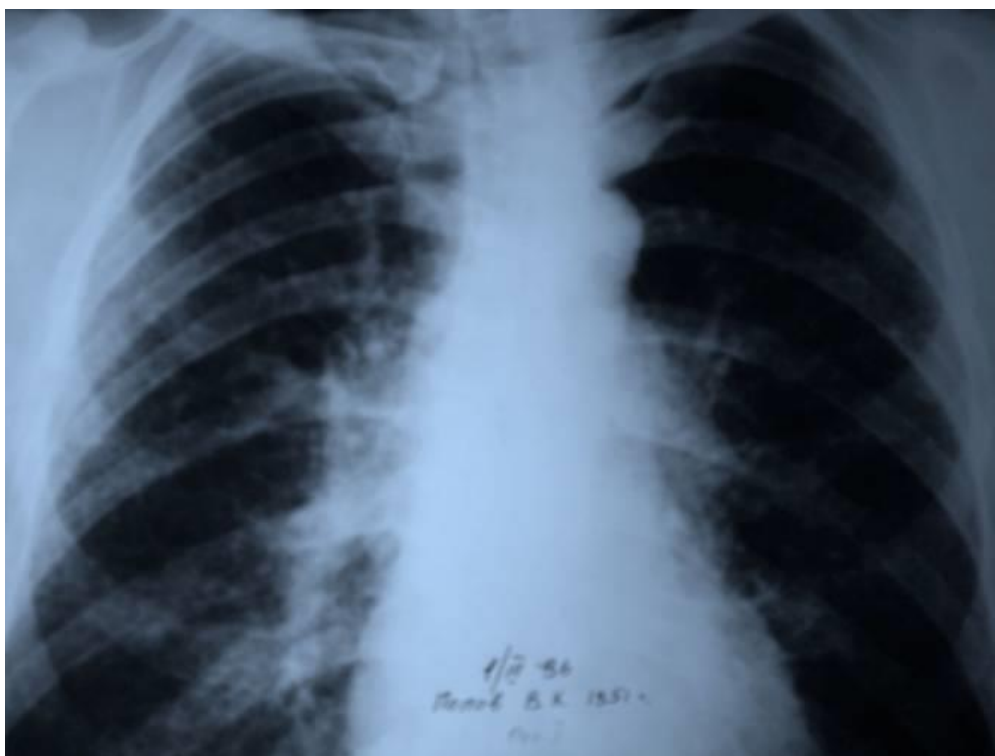Задача № 30

Больной 60 лет прошел профилактическую флюорографию. Предыдущее исследование было 5 лет назад. Жалоб не предъявляет.

Вызван на дообследование....

ВОПРОСЫ:

1. Назовите метод рентгенологического исследования
2. Опишите патологические изменения на снимке
3. Предварительный диагноз?
4. Какое дообследование необходимо?
5. Лечебная тактика?



Шкала оценивания решения компетентностно-ориентированной задачи; в соответствии с действующей в университете балльно-рейтинговой системой оценивание результатов промежуточной аттестации обучающихся осуществляется в рамках 100-балльной шкалы, при этом максимальный балл по промежуточной аттестации обучающихся по очной форме обучения составляет 36 баллов, по очно-заочной и заочной формам обучения - 60 (установлено положением П 02.016).

Максимальное количество баллов за решение компетентностно-ориентированной задачи - 6 баллов.

Балл, полученный обучающимся за решение компетентностно-ориентированной задачи, суммируется с баллом, выставленным ему по результатам тестирования.

Общий балл промежуточной аттестации суммируется с баллами, полученными обучающимся по результатам текущего контроля успеваемости в течение семестра; сумма баллов переводится в оценку по шкале (указать нужное: по 5-балльной шкале или дихотомической шкале) следующим образом (привести одну из двух нижеследующих таблиц):

Соответствие 100-балльной и 5-балльной шкал

<i>Сумма баллов по 100-балльной шкале</i>	<i>Оценка по 5-балльной шкале</i>
100-85	отлично
84-70	хорошо
69-50	удовлетворительно
49 и менее	неудовлетворительно

ИЛИ

Соответствие 100-балльной и дихотомической шкал

<i>Сумма баллов по 100-балльной шкале</i>	<i>Оценка по дихотомической шкале</i>
100-50	зачтено
49 и менее	не зачтено

Критерии оценивания решения компетентностно-ориентированной задачи
(нижеследующие критерии оценки являются примерными и могут корректироваться):

6-5 баллов выставляется обучающемуся, если решение задачи демонстрирует глубокое понимание обучающимся предложенной проблемы и разностороннее ее рассмотрение; свободно конструируемая работа представляет собой логичное, ясное и при этом краткое, точное описание хода решения задачи (последовательности (или выполнения) необходимых трудовых действий) и формулировку доказанного, правильного вывода (ответа); при этом обучающимся предложено несколько вариантов решения или оригинальное, нестандартное решение (или наиболее эффективное, или наиболее рациональное, или оптимальное, или единственно правильное решение); задача решена в установленное преподавателем время или с опережением времени.

4-3 балла выставляется обучающемуся, если решение задачи демонстрирует понимание обучающимся предложенной проблемы; задача решена типовым способом в установленное преподавателем время; имеют место общие фразы и (или) несущественные недочеты в описании хода решения и (или) вывода (ответа).

2-1 балла выставляется обучающемуся, если решение задачи демонстрирует поверхностное понимание обучающимся предложенной проблемы; осуществлена попытка шаблонного решения задачи, но при ее решении допущены ошибки и (или) превышено установленное преподавателем время.

0 баллов выставляется обучающемуся, если решение задачи демонстрирует непонимание обучающимся предложенной проблемы, и (или) значительное место занимают общие фразы и голословные рассуждения, и (или) задача не решена.