

Документ подписан простой электронной подписью
Информация о владельце:
ФИО: Локтионова Оксана Геннадьевна
Должность: проректор по учебной работе
Дата подписания: 15.04.2024 15:34:56
Уникальный программный ключ:
0b817ca911e6668abb13a5d426d39e5f1c11eabbf73e943df4a4851fda56d089

МИНОБРНАУКИ РОССИИ

Федеральное государственное бюджетное образовательное
учреждение высшего образования
«Юго-Западный государственный университет»
(ЮЗГУ)

Кафедра охраны труда и окружающей среды

УТВЕРЖДАЮ
Проректор по учебной работе

О.Г. Локтионова
« 26 » 01 2024 г.



РАНЫ: ВИДЫ И ПРИЗНАКИ РАНЕВЫХ ПОВРЕЖДЕНИЙ

Методические указания по выполнению
практической работы для студентов специальностей
40.05.01 Правовое обеспечение национальной безопасности и
40.05.02 Правоохранительная деятельность всех форм обучения
при изучении дисциплины Безопасность жизнедеятельности

Курск 2024

Составитель: М.В. Томаков

Рецензент

Доктор педагогических наук, профессор *Томаков В. И.*

Раны: виды и признаки раневых повреждений : методические указания / Юго-Зап. гос. ун-т; сост.: М.В. Томаков. – Курск, ЮЗГУ, 2024. – 24 с.

Изучаются классификация ран и виды раневых повреждений с целью осуществления правильной и эффективной помощи пострадавшим.

Предназначены студентам специальностей 40.05.01 Правовое обеспечение национальной безопасности и 40.05.02 Правоохранительная деятельность всех форм обучения при изучении дисциплины Безопасность жизнедеятельности.

Текст печатается в авторской редакции

Подписано в печать

2024 г. Формат 60×84 1/16.

Усл. печ. л. . Уч. изд. л. . Тираж _____ экз. Заказ 26. Бесплатно.

Юго-Западный государственный университет

305040, г.Курск, ул. 50 лет Октября, 94.

Цели работы

Изучить виды раневых повреждений с целью их идентификации и осуществления правильной и эффективной помощи пострадавшим.
Приобрести знания, умения и навыки идентификации ран.

Задание

1. Необходимо изучить текстовый материал.
2. Составить краткий отчет-конспект, отмечая, в первую очередь, виды ран (резаные, рваные, рубленые, колотые, ушибленные, огнестрельные и размозженные). Представить наиболее существенные их характеристики.
3. Используя ресурсы Интернет подобрать фотографии (рисунок) одного из рассмотренных видов ран (по Вашему выбору) и описать условия их происхождения, характерные признаки. Можно воспользоваться ресурсами на Форуме судебных медиков (просто иллюстрации): <http://www.sudmed.ru/index.php?showtopic=1686> или <http://russianguns.ru/forum/index.php?topic=265.0>
4. Ответить на контрольные вопросы и тестовые задания по соответствующим вариантам (таблица 1).

Таблица 1 – Варианты заданий

Варианты									
1	2	3	4	5	6	7	8	9	10
Номера вопросов и заданий									
1, 4	2, 3	4, 10	1, 6	5, 7	4, 11	2, 8	6, 9	5, 11	8, 9
Номера тестовых заданий									
1	4	7	10	3	7	5	2	1	3
10	2	5	8	1	5	8	6	3	7
7	8	3	6	9	2	4	9	5	10

Отчет

Письменный отчет о работе должен содержать:

1. Конспект основных положений работы, включая описание видов и характеристик ранений, а также фотографии (рисунок) одного из рассмотренных видов ран (по Вашему выбору) и описание условия их происхождения и характерных признаки.
2. Письменные ответы на контрольные вопросы и задания и тестовые задания.

1 Раны: определение и признаки ран

Оказание первой помощи зависит от вида раны и их характеристик.

Рана – механическое повреждение тканей или органов, сопровождающееся нарушением целостности их покровов либо слизистой оболочки.

Прежде всего, это понятие подразумевает механические повреждения кожных и слизистых покровов и прилегающих к ним мягких тканей, нервов, мышц, сухожилий, кровеносных сосудов, связок, а также костей.

Элементами любой раны являются:

- края раны;
- раневая полость (раневой канал);
- стенки;
- дно раны;
- содержимое раны.

Раневая полость – это пространство, ограниченное стенками и дном раны. Если глубина раневой полости значительно превосходит ее поперечные размеры, то ее называют раневым каналом.

Именно нарушение целостности покровных тканей (кожи, слизистой) отличает раны от других видов повреждений (ушиб, разрыв, растяжение). Например, разрыв ткани легкого, возникший при тупой травме грудной клетки, считают разрывом, а в случае повреждения при ударе ножом – раной легкого, потому что имеется нарушение целостности кожных покровов.

Царапина, ссадина, язва, эрозия, разрывы органов без нарушения целостности наружного покрова кожи раной не считаются.

Основным признаком ранения считается наличие расхождения краёв кожи и мышц, то есть зияние, кровоточивость и болезненность. Множественные или одиночные повреждения могут вызвать шоковое состояние вследствие потери крови и сильной боли, а также стать причиной заражения разнообразными микробами, способными нанести вред всему организму.

Следует различать понятие «рана» и «ранение». В сущности рана – это конечный результат повреждения тканей. Под понятием ранение понимают сам процесс повреждения, всю сложную и многогранную совокупность патологических изменений, которые неизбежно возникают при взаимодействии тканей и ранящего снаряда, как в области повреждения, так и во всем организме. Однако в повседневной практике термины рана и ранение зачастую подменяют друг друга и часто используются как синонимы.

2 Клинические симптомы ран

Основными признаками ран являются: боль; кровотечение; зияние; нарушение целостности тканей; нарушение функций.

Основными местными симптомами ран являются: боль, кровотечение, зияние.

Боль – при ранении зависит от повреждения нервных окончаний, стволов и сплетений. Интенсивность боли зависит:

- от локализации раны, она будет сильнее в тех участках, которые больше снабжены чувствительными нервными окончаниями – кончики пальцев, соски, язык, половые органы, область заднего прохода;
- характера ранящего предмета, чем острее предмет, тем меньше боль;
- быстроты ранения, чем быстрее ранение, тем меньше боль;
- от нервно - психического состояния больного - в состоянии возбуждения боль чувствуется меньше.

Кровотечение из раны зависит:

- от повреждённого сосуда (артерии, вены, капилляры);
- уровня артериального давления;
- характера раны. Резанные и рубленые раны, кровоточат больше, чем ушибленные, рваные. Это связано с тем, что при тупой травме срединная и внутренняя оболочка сосуда разрываются раньше наружной и, заворачиваясь, способствуют образованию тромба.

Наряду с этим кровотечение определяется состоянием свёртывающей системы крови.

Зияние ран зависит:

- от направления, длины, глубины – резанные, рубленые зияют больше;

– от направления раны - совпадает ли она с направлением эластических волокон (линии Лангера), если рана нанесена перпендикулярно к ним или под углом – зияние будет больше.

Кроме местных симптомов при ранах могут наблюдаться и функциональные расстройства.

Функциональные расстройства при ранах могут быть:

– *регионарные*, вызваны нарушением крово - и лимфооттока и иннервации;

– *вызваны нарушением функций жизнеобеспечения* (повреждение жизненно важных органов, развитие коллапса, шока);

– *расстройства, связанные с присоединением хирургической инфекции*, вторичной альтерацией (развитие эндотоксикоза, токсического шока, сепсиса).

Выраженность каждого признака обуславливается характером ранения, объемом поврежденных тканей, особенностями иннервации и кровоснабжения зоны раневого канала, возможностью ранения жизненно важных органов.

Выраженность всех перечисленных симптомов может значительно варьировать – от небольших изменений при поверхностных ранах до яркой симптоматики при повреждении внутренних органов, костей, сухожилий, суставов, мышц, нервов и крупных сосудов.

3 Виды ран. Классификация

Помощником осуществления эффективной помощи пострадавшим является классификация ран, в которой указываются виды раневых повреждений. В этом случае представляется возможным правильно оказать первую медицинскую помощь при том или ином виде ранений.

В классификации ран и ранений существует несколько характеристик, объединяющих разные признаки: глубину проникновения в мягкие ткани и органы, количество ран, характер раневого канала, его локализация, наличие или отсутствие патогенной микрофлоры в раневой полости и многое другое. Разберёмся, какие виды ран на сегодняшний день существуют.

1. Виды ран по особенностям ранящего оружия и механизму (характеру) повреждения тканей.

По обстоятельствам нанесения различают случайные, боевые и операционные раны, по особенностям ранящего оружия и механизму (характеру) повреждения: резаные, рваные, рубленые, колотые, ушибленные, огнестрельные, укушенные и размозженные. Существуют также раны, имеющие смешанный характер, например, рвано-ушибленные и колото-резаные.

2. По причине повреждения раны делят на операционные (преднамеренные) и случайные. *Операционные раны* наносятся с лечебной целью в особых условиях, сводящих к минимуму риск раневых осложнений. К *случайным ранам* относят все остальные: бытовые, производственные, боевые, криминальные. Общим является то, что все они наносятся вопреки воле раненого, всегда контаминированные микроорганизмами, и при этом всегда существует риск раневых осложнений.

3. По инфицированности выделяют раны асептические, свежееинфицированные и гнойные.

По степени наличию признаков инфекции все раны подразделяют:

– на асептические, которыми признают только операционные раны при «чистых» хирургических вмешательствах.

– контаминированные – раны, обсеменённые микрофлорой, но без признаков нагноения. К ним относятся все случайные раны после их нанесения и часть операционных ран. Однако наличие микроорганизмов в ране не означает обязательное развитие в ней гнойного процесса. Для его возникновения необходимо сочетание факторов: значительное количество повреждённых и некротических тканей, присутствие в полости раны крови, её сгустков, наличие в ране достаточной концентрации патогенных микробов (более 10^6 на 1 грамм ткани);

– инфекционные – гнойные раны, то есть раны с признаками инфекционно-воспалительного процесса. Они подразделяются на первичные - образовавшиеся после операций по поводу острых гнойных процессов и вторичные - раны, нагноившиеся в процессе заживления.

4. По отношению к полостям тела (полости черепа, груди, живота, суставов и др.) различают *проникающие и непроникающие раны*. Проникающие раны представляют большую опасность в связи с возможностью повреждения или вовлечения в воспалительный процесс оболочек, полостей и расположенных в них органов.

5. Выделяют простые и осложненные раны, при которых имеется какое-либо дополнительное повреждение тканей (отравление, ожог)

или сочетание ранений мягких тканей с повреждением кости, полых органов и др.

6. По количеству поражающих факторов:

- простые раны – возникают при механическом воздействии;
- комбинированные ранения – кроме механического воздействия имеет место воздействие других факторов: термических, химических, боевых отравляющих веществ.

7. С учетом формы выделяют линейные, лоскутные, звездообразные и дырчатые раны, а также повреждения с потерей вещества. Раны с отслоением или потерей значительных участков кожи называются скальпированными.

8. В зависимости от состояния тканей выделяют раны с большой и малой зоной повреждения. Ткани, окружающие рану с малой зоной повреждения, по большей части сохраняют жизнеспособность, разрушаются только участки, непосредственно контактировавшие с травмирующим орудием. Например, к числу таких поражений относятся колотые и резаные ранения. Резаные раны имеют параллельные ровные края и относительно небольшую глубину при относительно большой длине, и при своевременной адекватной обработке, как правило, заживают с минимальным количеством нагноений.

9. По характеру раневого канала выделяют:

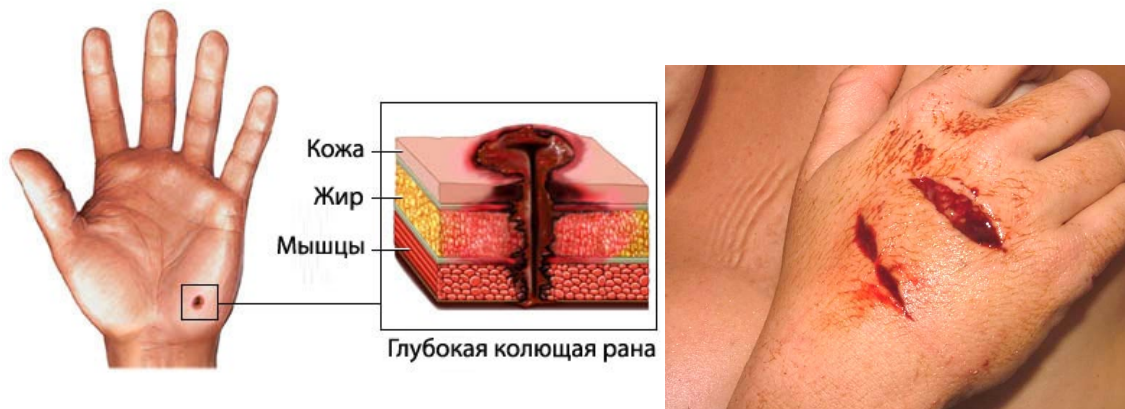
- сквозные – имеют входные и выходные отверстия;
- слепые – имеют только входные отверстия;
- касательные – повреждены поверхностные ткани (отсутствует передняя стенка раневого канала).

4 Виды ран по особенностям ранящего оружия и механизму (характеру) повреждения тканей

Таким образом, раны классифицируются по различным признакам. Рассмотрим **виды ран по особенностям ранящего оружия и механизму (характеру) повреждения тканей.**

Колотые раны наносятся колющим оружием (нож, штык, заточка, шпага, спица, игла, шило, долото, ножницы и др.). Анатомической особенностью их является: значительная глубина при небольшом повреждении покровов; незначительный размер входного отверстия; отсутствие наружного кровотечения; наличие повреждений глубоколежащих органов.

При этих ранах всегда имеется опасность повреждения жизненно важных структур, расположенных в глубине тканей, в полостях (сосуды, нервы, полые и паренхиматозные органы). Внешний вид колотых ран и выделения из них не всегда обеспечивают достаточно данных для постановки диагноза. Так, при колотой ране живота возможно ранение кишки или печени, но выделения кишечного содержимого или крови из раны обычно обнаружить не удастся. При колотой ране, в области с большим массивом мышц, может быть повреждена крупная артерия, но и связи с сокращением мышц и смещением раневого канала наружное кровотечение может отсутствовать. Образуется внутри-тканевая гематома с последующим развитием ложной аневризмы.



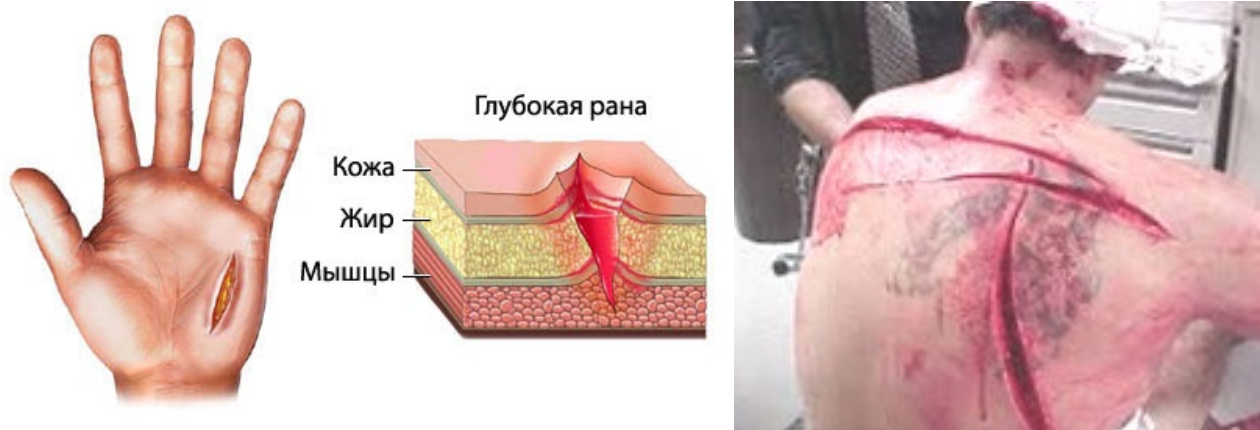
Колотые раны опасны тем, что из-за малого количества симптомов могут быть просмотрены повреждения глубоколежащих тканей и органов, поэтому необходимо особо тщательное обследование больного. Опасны колотые раны также тем, что с ранищим оружием в глубину тканей вносятся микроорганизмы, а раневое отделяемое, не находя выхода наружу, служит для них хорошей питательной средой, что создает особо благоприятные условия для развития гнойных осложнений.

Данный вид ран является крайне коварным, так как в течение первых часов симптоматика не является ярко выраженной, а особенности ранения способствуют проникновению патогенной микрофлоры, которая влечет за собой нагноение и развитие столбняка. Именно поэтому необходима первая помощь при ранениях этого типа сразу после получения.

Резаные раны наносят острым предметом (ножи, бритвы, осколки стекла или заостренным куском металла и т. п.). Они характеризуются небольшим количеством разрушенных клеток. Зияние раны позволяет произвести осмотр поврежденных тканей и создает хоро-

шие условия для оттока отделяемого. При резаной ране имеются наиболее благоприятные условия для заживления.

Рана образуется под действием скольжения и давления острого лезвия. Характерными особенностями являются прямолинейное направление, веретенообразная форма раны, преобладание длины над глубиной и шириной, клиновидное сечение (по краям глубина раневого канала меньше, чем в центре), гладкие и ровные края и обильное кровотечение. Степень прямолинейности раны зависит от формы лезвия и направления его движения по отношению к тканям.



Степень расхождения краев зависит от направления разреза по отношению к направлению мышц и эластичных волокон. Если резаная рана, мышцы и эластичные волокна расположены параллельно друг другу – зияние незначительное, если перпендикулярно – края пореза широко зияют. При этом даже при значительном зиянии, углы раны остаются острыми. Ровность и гладкость краев разреза, а также минимальное количество поврежденных тканей в стенках раневого канала обусловлены остротой лезвия.

Большинство ран не проникают глубже кожи и подкожной клетчатки. Однако при применении очень острого орудия и приложении большой силы возможно повреждение глубоко расположенных анатомических образований. Особенно опасны раны с повреждением сосудов (интенсивное наружное кровотечение, высокая вероятность кровопотери и развития шока), повреждением нервов (нарушения чувствительности, парезы и параличи) и внутренних органов (массивное внутреннее кровотечение, высокая вероятность развития травматического шока и тяжелых осложнений, например, перитонита при повреждении органов брюшной полости). Хрящи и надкостница поврежда-

ются достаточно редко, целостность костей практически никогда не нарушается.

Резаные раны в большинстве случаев сильно кровоточат, что объясняется неблагоприятными условиями для образования тромбов по сравнению с рублеными и, особенно, ушибленными или размозженными ранами. Тяжесть и исход кровопотери определяются множеством факторов, в том числе – видом поврежденных сосудов (артерии, вены, капилляры), скоростью и объемом кровопотери, общим состоянием организма больного, его полом и возрастом, а также условиями окружающей среды.

При несчастных случаях на производстве или в быту преобладают резаные раны кистей рук. При попытках самоубийства порезы в абсолютном большинстве случаев располагаются на внутренней стороне предплечья, редко – в области локтевого сгиба или по передне-внутренней поверхности бедра. Раны, нанесенные в ходе криминальных инцидентов, чаще локализуются в области передней брюшной стенки, грудной клетки, а также передней и боковой поверхностях шеи. Для защитных ранений характерно расположение по тыльной и локтевой (со стороны мизинца) стороне предплечья.

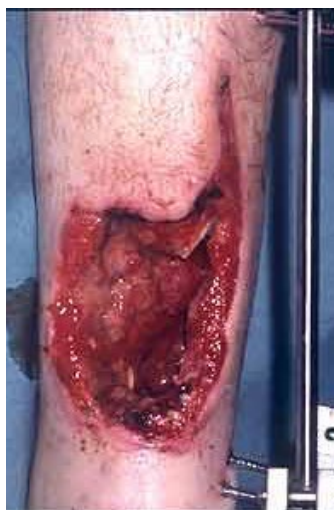Рубленые раны наносят тяжелым острым предметом (шашка, топор и др.). Имеют неодинаковую глубину. Для таких ран характерны глубокое повреждение тканей, а также размозжение, широкое зияние, ушиб и сотрясение окружающих тканей, снижающее их сопротивляемость и регенеративные способности.



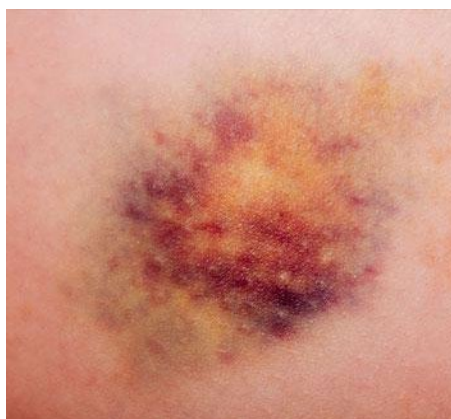Ушибленные, размозженные и рваные раны являются следствием воздействия тупого предмета. Они характеризуются большим количеством размятых, ушибленных, пропитанных кровью тканей с нарушением их жизнеспособности. Ушибленные кровеносные сосуды

нередко ромбируются. В ушибленных ранах создаются благоприятные условия для развития инфекции.

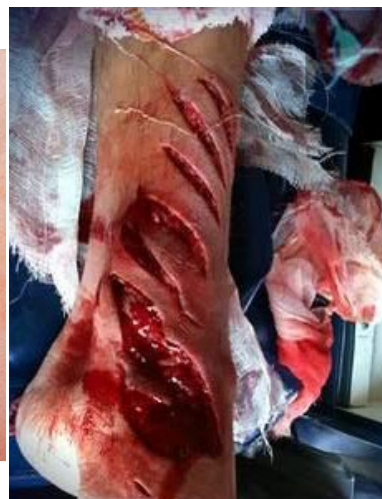Данная группа ран наиболее часто возникает в результате транспортных, промышленных и бытовых травм. Характерными признаками для них являются значительная площадь поражения тканей, в особенности кожного покрова. Рваные раны образуются при нападении животных. Имеются случаи повреждения органов человека рогами и копытами быка.



Размозженная рана



Ушибленная рана



Рваная рана

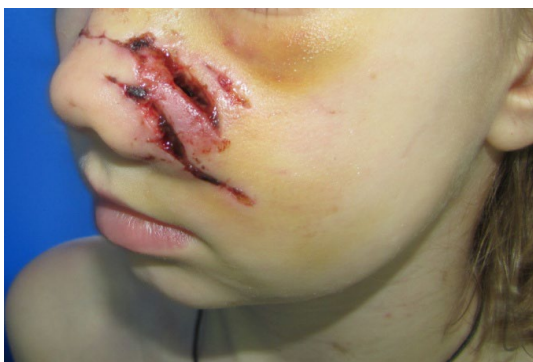Размозжённые и рваные раны очень плохо заживают и очень часто становятся причиной шока вследствие большой кровопотери и общей интоксикации организма. Как правило, отличительной их чертой специалисты называют высокую степень инфицирования, что может потребовать усиления предпринимаемых мер со стороны врачей. Ушибленные раны несут опасность травмирования внутренних органов и перелома костей. Выглядят ранения из данной группы весьма впечатляюще, так как зияние проявляется на большой поверхности, повреждения мягких тканей обширны.

Укушенные раны (кусаная рана) возникают в результате укусов животными или другим человеком. Эти раны характеризуются не столько обширными и глубокими повреждениями, сколько тяжелой инфицированностью вирулентной флорой рта человека или животного. Течение этих ран чаще, чем других, осложняется развитием острой инфекции. Укушенные раны могут быть заражены вирусом бешенства.

Укусы кошками встречаются реже, но создают не меньше осложнений, чем собачьи, хотя и не наносят человеку таких серьезных повре-

ждений. Кошачьи укусы обычно представляют собой небольшие колотые раны, но имеют серьезную опасность заражения инфекцией, которая проявляется не сразу и может иметь тяжелые последствия.

Чаще всего обращения в клиники происходят по причине укусов собаками. Такие раны могут иметь различный характер и сложность, но они всегда имеют сильную обсемененность разнообразными микроорганизмами.



Ребенок 8 лет был покусан собакой. Укушенная сквозная рана в области носа слева с размождением хрящей, укушенная инфицированная рана в щёчной области слева с разможением мимических мышц. Электронный ресурс: <http://cmfsurgery.ru/wound/bite-wound>

Отравленные раны возникают при укусах ядовитых змей, скорпиона и насекомых, или попадании в рану отравляющих веществ (бытовые, промышленные, боевые отравляющие вещества, радиоактивное загрязнение).

Наиболее высокую опасность несет рана, возникающая в результате укуса ядовитой змеи. Укусы ядовитых змей способствуют образованию отравленной раны.

Основным патогенетическим фактором является яд, который попадает в организм человека. Наиболее опасными являются раны, возникающие при укусах ядовитых змей (гадюка, гремучая змея, кобра, щитомордник и др.).

Яд змеи – это прозрачное выделение желтоватого или зеленоватого цвета, имеющее кислотную реакцию. Во время укуса яд попадает в человеческий организм и вызывает множество химических реакций. Яд может содержать нейротоксины, гемorragины и гемолизины. В яде европейских змей содержатся два последних токсина. Яды змей неевропейского региона содержат нейротоксины, вызывающие паралич дыхания, приводящий к смерти.

Например, каждый год в США около 8 000 тысяч человек подвергаются укусам гремучих змей, из них 10 умирают. Последствия

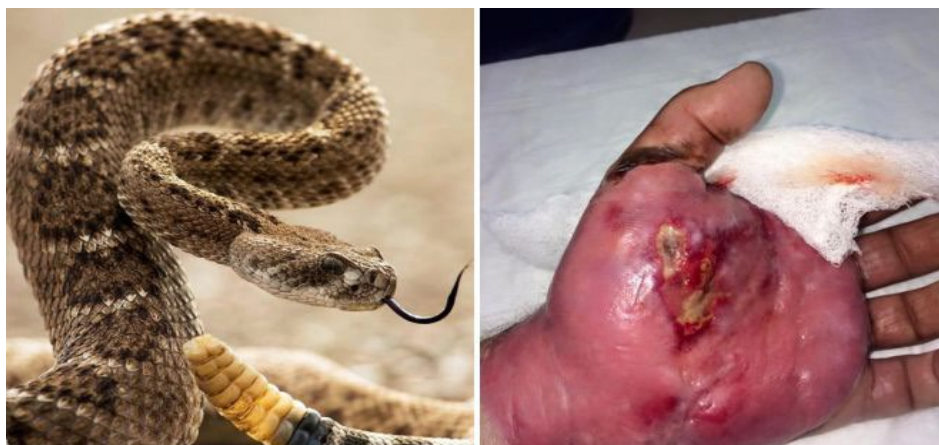укусов могут быть самыми разными, в зависимости от возраста змеи и количества яда.

Укус гадюки обыкновенной осуществляется двумя ядовитыми зубами, удаленными приблизительно на 1 см друг от друга. Визуально на месте укуса определяются точки как после укола швейной иглой. Гадюка за один укус выделяет в рану 0,02-0,1 мл яда. Степень ядовитости зависит от возраста змеи, количества яда, попавшего в организм, и времени года (в жаркое время ядовитость выше), места и глубины укуса.

Обычно укусы локализуются в области конечностей. Яд оказывает местное и общее действие на организм. Местно в области укуса возникают резкая боль, развивается распространенный болезненный отек.

Укусы обыкновенной гадюки редко приводят к смерти. В дальнейшем кровотокающий отек тканей может приводить к образованию пузырей с геморрагической жидкостью, иногда возникает некроз мягких тканей с образованием язвы.

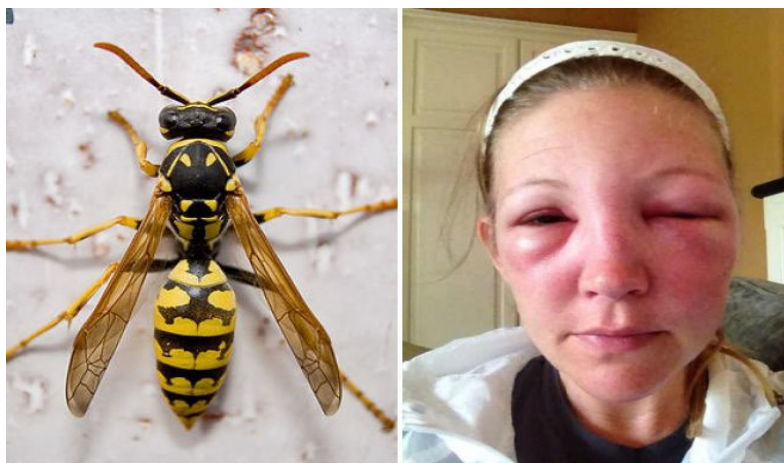В результате получения данной травмы объем конечности увеличивается вдвое, кожа приобретает красно-синий цвет, образуется болезненный отек. Резорбтивное действие проявляется головными болями, головокружениями, обмороками, рвотой, поносом.



Укусы паукообразных (скорпионы, пауки, тарантулы, каракурты и др.) и насекомых (москиты, пчелы, слепни, осы, шершни и др.) вызывают местные и общие реакции, интенсивность которых зависит от вида, количества и качества яда. На месте укуса появляется боль, зуд, гиперемия, отечность различной интенсивности.

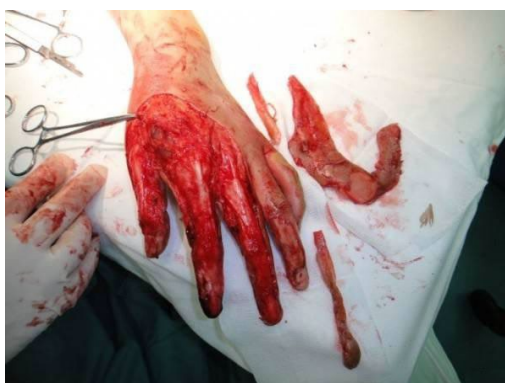Оказываются, осы убивают значительно больше людей, чем любое другое ядовитое животное. У человека, имеющего склонность к

аллергии, осиный укус может вызвать анафилактический шок и привести к летальному исходу.



Электронный ресурс: <http://realigro.net/kak-vygliadiat-rany-ot-ykysov-iadovityh-jivotnyh-foto-nedlia-slabonervnyh/>

Скальпированные раны касательные по отношению к поверхности тела раны, нанесенные острым режущим предметом. Если при этом лоскут остается на ножке, – то такая рана называется лоскутной.



Это разновидность рваного повреждения кожи, не относящаяся к числу распространенных явлений.

Принципиальное отличие скальпированной раны от обычной рваной раны – наличие обширного участка отслоения только кожи (иногда еще и подкожной клетчатки) без затрагивания более глубоких слоев тканей конечности (мышечной, суставной), а также внутренних органов.

Данный тип травмы характеризуется полной или частичной отслойкой кожного покрова, поэтому получить ее в бытовых условиях достаточно сложно. Чаще всего такой вид травмы получают на производстве, реже – во время ДТП.

Среди вариантов локализации чаще всего встречается скальпированная рана головы, что и дало название такому виду травмы. Вместе

с кожей головы удаляется и волосяной покров, и даже иногда так называемый сухожильный шлем (волокна сухожилий различных мышц, прикрепляющихся к выступам черепа). Именно эта разновидность скальпированной раны представляет наибольшую опасность для человека, так как инфицирование кожного лоскута может привести к развитию остеомиелита костей черепа и проникновения инфекционного агента в вещество головного мозга. Например, причиной возникновения скальпированной раны являются нарушения правил техники безопасности на производстве – попадание волос между движущимися частями станка и вследствие этого наматывание волос на вращающиеся фрагменты.

Очень редко скальпированные раны образуются в результате нападения собак или диких животных.

Несмотря на поверхностное повреждение кожи, скальпированная рана является опасным видом травмы: пострадавший может умереть от гиповолемического шока¹.

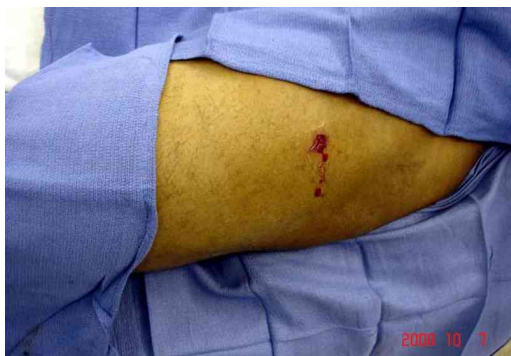Огнестрельные раны – результат воздействия поражающих факторов огнестрельного оружия (осколки, картечь, шрапнель, пули, дробь) отличаются от всех остальных особенностью повреждения тканей с зонами полного разрушения, некроза и молекулярного сотрясения; высокой степенью инфицированности; разнообразием характеристики (сквозные, слепые, касательные и др.).

Огнестрельные раны объединяют под одним понятием – это все ранения, полученные посредством проникновения в тело пуль, осколков гранат, мин, капсулей или иных поражающих частиц. Данная группа травм подразделяется, в свою очередь, на проникающие и непроникающие, сквозные, слепые и касательные.

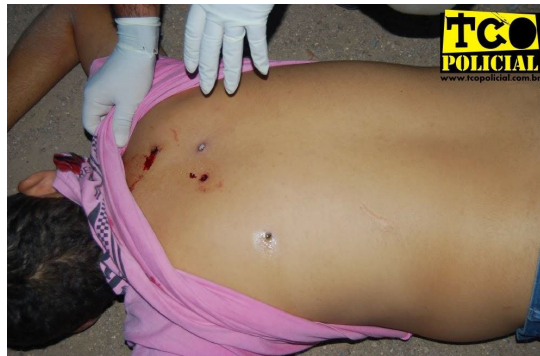В зависимости от того, насколько далеко вглубь тела проникла пуля или осколок, существует вероятность перелома костей, разрыва сосудов и мышечных связок. Входное отверстие огнестрельного ранения всегда намного меньше по размеру, чем выходное. Вокруг него

¹ Гиповолемический шок - это опасное для жизни состояние, при котором быстрая потеря жидкости организмом приводит к тяжелым нарушениям функционирования многих органов вследствие их неадекватного кровоснабжения. Потеря жидкости приводит к уменьшению объема циркулирующей крови, падению артериального давления и ухудшению перфузии (кровоснабжения) всех органов. Чтобы пациент с гиповолемическим шоком выжил, ему необходима немедленная медицинская помощь. Если в кратчайшие сроки не улучшить кровоснабжение жизненно важных органов, появляются необратимые изменения в тканях, и пациент умирает.

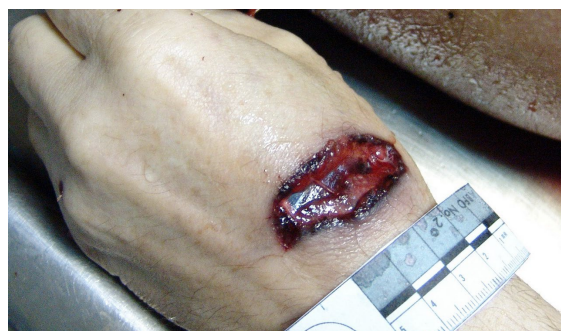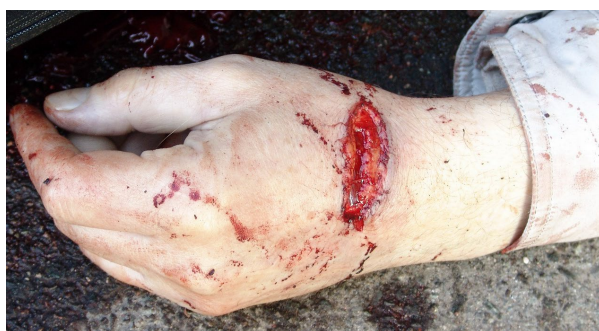всегда имеется след от пороха или иных взрывчатых веществ в виде небольшого ореола.



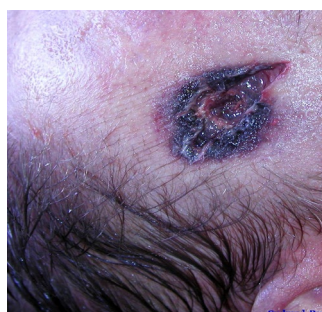Пулевое ранение бедра



Пулевое ранение в спину



Касательное пулевое ранение из автомата АК-74
Форум судебных медиков [электронный ресурс]
<http://www.sudmed.ru/index.php?act=Attach&type=post&id=1300>



Выстрел в упор из пистолета ПМ

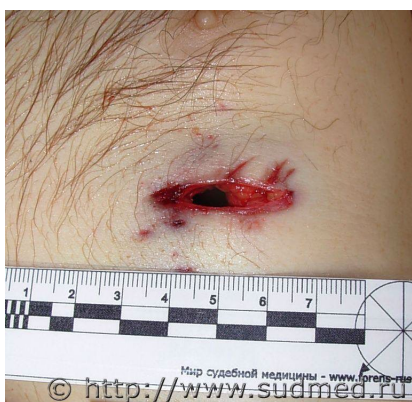5 Ранения различных органов

Ранения грудной клетки могут быть огнестрельными и колото-резаными, проникающими и непроникающими. Непроникающие ранения менее опасны, так как повреждают лишь мягкие ткани и ребра. Степень тяжести проникающих ранений зависит от поврежденного органа.

При ранениях плевры может развиваться пневмоторакс (без повреждения крупных кровеносных сосудов) и гемоторакс (с повреждением больших межреберных и грудных артерий).



Ранения органов брюшной полости чаще всего бывают огнестрельными или колото-резаными. Боль при них наблюдается очень острая и сильная, может развиваться болевой шок. Такие ранения требуют срочного оперативного вмешательства.



Ранения сердца бывают проникающими, колото-резаными и огнестрельными. Они часто характеризуются повреждением крупных сосудов и сердца. Боль сильная, наблюдается головокружение, одышка. При диагностировании ранения сердца нужна срочная операция.

Ранения сердца причинены при неполном извлечении клинка из раны

Черепно-мозговые ранения также могут быть проникающими и непроникающими. При непроникающих ранениях повреждение наносится мягким тканям, а при проникающих – твердой оболочке и мозговому веществу. Прогноз для непроникающих ранений довольно благоприятный. Для их лечения достаточно обработки ранения, наложения швов. Если при непроникающем ранении повреждены кости черепа, могут возникать гематомы или остеомиелит. Клинические проявления ран черепа и мозга разнообразны. Некоторые из них вызывают моментальную смерть, другие – сотрясение, шок или ушиб. При любых травмах головы необходимы госпитализация и обследование.

6 Опасность ранений для жизни и здоровья человека

Практически все виды ран являются опасными для жизни и здоровья человека. Прежде всего, это обусловлено проникновением в их

полость патогенной микрофлоры. Даже при низком уровне инфицирования в ране микроорганизмы могут размножаться, так как в ней присутствует питательная среда – полностью или частично отмершие ткани. Именно развитие инфекции в раневой полости несёт основную угрозу человеческому здоровью.

Наименьшему риску развития вторичной инфекции подвержены резаные, рубленые и колотые ранения, так как разрушение и омертвление тканей в них происходит на участках, с которыми непосредственно контактировал предмет, причинивший травму. Кроме того, при таких типах травм кровь свободно вытекает из раневой полости, что способствует самопроизвольному её очищению. Колотые ранения инфицируются реже по другим причинам: как правило, их края достаточно плотно сомкнуты, а это значит, что рана не зияет, и инфекция не может свободно проникнуть в её полость извне.

Наибольшую опасность относительно развития инфекции несут рваные, размозжённые, огнестрельные и укушенные раны. В связи с большой площадью повреждения, характерной для них, а также с тем, что ткани в их полости практически нежизнеспособны, риск развития анаэробных и иных инфекций очень высок. Многочисленные слепые карманы, наполненные фрагментами мышечной ткани и сгустками крови, могут стать отличной питательной средой для попавших в них бактерий. Это может вызвать образование нагноений даже за пределами раны и привести к сепсису.

Рваные ранения, сопровождающиеся отрывом лоскута кожи (так называемые скальпированные раны), считаются одними из самых долго заживающих ран. Однако из-за небольшой глубины поражения риск развития инфекции в них несколько снижен.

7 Травматический шок

Его причиной могут выступать только внешние раны (колото-резанные, рубленые, огнестрельные, ожоги) либо внутренние травмы (разрыв тканей и органов, например, от сильного удара).

Травматический шок почти всегда сопровождается трудно выносимым болевым синдромом, еще больше усугубляющим положение пострадавшего. В некоторых источниках это называется *болевым шоком*, нередко приводящим к смерти. Степень тяжести травматического шока определяется не столько количеством теряемой крови, сколько

скоростью этой потери. То есть, если кровь уходит из организма медленно, у пострадавшего больше шансов спастись. Также усугубляет положение и степень важности поврежденного органа для организма. То есть, выжить при ранении в руку будет легче, чем при ранении в голову. Вот такие особенности имеет травматический шок.

Классификация этого состояния по степени тяжести следующая:

- первичный шок (возникает почти мгновенно после ранения);
- вторичный шок (появляется после проведенной операции, снятия жгутов, при дополнительных нагрузках на пострадавшего, например, его транспортировки).

Кроме того, при травматическом шоке наблюдаются две фазы – эректильная и торпидная.

Симптомы эректильной фазы: сильная боль; неадекватное поведение (крик, перевозбуждение, тревожность, иногда агрессия); тремор (ритмические, быстрые сокращения мышц туловища или конечностей непроизвольного характера, вызванные мышечными сокращениями и связанные с временной задержкой корректирующих сигналов); холодный пот; расширенные зрачки; тахикардия (увеличение частоты сердечных сокращений от 90 ударов в минуту); тахипноэ – учащённое поверхностное дыхание (свыше 20 в минуту для взрослого, 40 для младенца, 25 для 1-летнего; частота дыхательных движений зависит от возраста).

Симптомы торпидной фазы: больной становится безучастным; боль ощущается, но человек на нее не реагирует; артериальное давление резко снижается; глаза тускнеют; появляется бледность кожи, цианоз (синюшность) губ; олигурия (уменьшение количества выделенной мочи по сравнению с нормой от 1,2 до 1,5 литров в сутки); обложенность языка; сухость слизистых; холодный пот не выступает, но кожа теряет тургор; пульс нитевидный; черты лица заостряются. Эта фаза травматического шока, следующая за эректильной, и характеризующаяся развитым торможением Ц. Н. С., ослаблением функций сердечно-сосудистой системы, развитием дыхательной недостаточности и гипоксии (пониженное содержание кислорода в организме или отдельных органах и тканях; возникает при недостатке кислорода во вдыхаемом организмом воздухе, крови (гипоксемия) или тканях (при нарушениях тканевого дыхания)).

8 Общие правила оказания первой помощи при ранениях

От того, насколько верны будут действия при появлении любого вида и характера раны на теле, зависит дальнейшее лечение и восстановление здоровья пациента. Существует ряд общих правил по оказанию первой помощи при таких травмах. Прежде всего, стоит уяснить, что немедленная обработка антисептиками является гарантией того, что в ране окажется меньшее количество микроорганизмов. Совсем другой вопрос – как правильно это сделать.

В качестве средства для очищения раневой поверхности лучше всего использовать перекись водорода или иную асептическую жидкость, не содержащую спирт, так как его попадание в ткани может вызвать ожоги и раздражение. Настойку йода, бриллиантовой зеленой и других средств на основе спирта можно использовать только для обработки окружающих рану участков кожи.

При наличии кровотечения из раны важно остановить его путём наложения жгута или тугой повязки и только после этого обработать рану антисептиками. В качестве изолирующего материала для наложения непосредственно на рану нельзя использовать вату, так как её волокна могут стать причиной дополнительного инфицирования. Необходимо использовать перевязочный пакет, а при его отсутствии лучше всего для этого использовать бинт или куски ткани.

Даже небольшой укус животного без явного повреждения кожного покрова требует обработки кожи антисептиком и скорейшего обращения к специалисту, так как существует риск заражения бешенством.

При наличии в ране фрагментов почвы или иных инородных тел не пытайтесь удалить их самостоятельно, лучше в этом случае доставить пострадавшего в ближайшую больницу.

Перемещение пострадавших с ранением в области живота и груди должно быть очень осторожным, лучше всего делать это при помощи носилок.

При болевом шоке необходимо как можно лучше и полнее остановить кровотечение и ввести противоболевое средство.

Для оказания эффективной первой помощи необходимо опираться на конкретный вид ранения.

Контрольные вопросы

1. Что такое рана, и какими признаками она характеризуется?
2. Какие различают виды ран?
3. Какие могут быть опасные осложнения ран?
4. По каким признакам строятся классификации ран?
5. Под воздействием каких предметов образуются колотые раны?
6. Под воздействием каких предметов образуются резаные раны?
7. В чем заключается опасность травматического шока?
8. В чем заключается опасность торпидной фазы травматического шока?
9. В чем состоит принципиальное отличие скальпированной раны от обычной рваной раны?
10. По каким признакам определяются ушибленные, размозженные и рваные раны?

Контрольные тесты (с одним ответом)

1. Для резаных ран характерно:
 - 1) наличие параллельных ровных краев и относительно небольшая глубина при относительно большой длине
 - 2) большое количество размятых, ушибленных, пропитанных кровью тканей с нарушением их жизнеспособности
 - 3) не обширные и не глубокие повреждения; имеется тяжелая инфицированность вирулентной флорой
 - 4) наличие обширного участка отслоения только кожи (иногда еще и подкожной клетчатки) без затрагивания более глубоких слоев тканей конечности (мышечной, суставной), а также внутренних органов
 - 5) неодинаковая глубина; размозжение мягких тканей; наличие рваных краев тканей
2. Резаные и колотые раны:
 - 1) при небольшой зоне повреждения кожи или слизистой могут быть значительной глубины и представляют большую опасность в связи с возможностью повреждения и инфицирования внутренних органов
 - 2) имеют малую зону повреждения, ровные края, стенки ран сохраняют жизнеспособность, сильно кровоточат; в меньшей степени, чем другие, подвергаются инфицированию
 - 3) имеют неодинаковую глубину, сопровождаются ушибом и размозжением мягких тканей, следствием чего может явиться перитонит и сепсис
 - 4) характеризуются сложной формой, неровными краями, пропитанностью кровью, омертвленными (некротизированными) тканями на значительном протяжении; в них создаются благоприятные условия для развития инфекции

5) часто сопровождаются отслойкой локутов кожи, повреждением сухожилий, мышц и сосудов; подвергаются сильному загрязнению; в них создаются благоприятные условия для развития инфекции

3. Рана - это

1) расхождение краёв кожи и мышц, то есть зияние, кровоточивость и болезненность, появившиеся в результате внезапного внешнего воздействия каким-либо предметом

2) термическое повреждение кожного покрова, тканей или органов, сопровождающееся нарушением целостности, кровотечением

3) механическое повреждение тканей или органов, сопровождающееся нарушением целостности их покровов либо слизистой оболочки

4) это поврежденное пространство на теле человека, ограниченное стенками и дном, сопровождающееся нарушением целостности их покровов либо слизистой оболочки

5) линейные, локутные, звездообразные и дырчатые повреждения на теле человека, с потерей крови

4. Раны с отслоением или потерей значительных участков кожи называются:

1) рубленными

2) кусанными

3) резанными

4) скальпированными

5) огнестрельными

5. Резаные раны могут, при неблагоприятном стечении обстоятельств их происхождения, иметь:

1) неодинаковую глубину. Для таких ран характерны глубокое повреждение тканей, а также размозжение, широкое зияние, ушиб и сотрясение окружающих тканей, снижающее их сопротивляемость и регенеративные способности

2) расхождение краёв кожи и мышц, то есть зияние, кровоточивость и болезненность

3) незначительную глубину при небольшом повреждении покровов; наличие наружного кровотечения; отсутствие повреждений глубоколежащих органов

4) значительную глубину при небольшом повреждении покровов; незначительный размер входного отверстия; отсутствие наружного кровотечения; наличие повреждений глубоколежащих органов.

5) параллельные ровные края и относительно небольшую глубину при относительно большой длине, и при своевременной адекватной обработке, как правило, заживают с минимальным количеством нагноений

6. Если рана характеризуется большим количеством размятых, ушибленных, пропитанных кровью тканей с нарушением их жизнеспособности, такую рану следует классифицировать как:

- 1) *ушибленная, размозженная рана*
- 2) *рубленая рана*
- 3) *кусаная рана*
- 4) *резаная рана*
- 5) *огнестрельное ранение с близкого расстояния*

7. Опасное для жизни состояние, при котором быстрая потеря жидкости организмом приводит к тяжелым нарушениям функционирования многих органов вследствие их неадекватного кровоснабжения, называется:

- 1) *инфекционно-токсический шок*
- 2) *гиповолемический шок*
- 3) *травматический шок*
- 4) *кардиогенный шок*
- 5) *анафилактический шок*

8. Внешние раны (колото-резанные, рубленые, огнестрельные, ожоги) либо внутренние (разрыв тканей и органов, например, от сильного удара) служат причиной развития шока:

- 1) *инфекционно-токсического*
- 2) *гиповолемического*
- 3) *травматического*
- 4) *кардиогенного*
- 5) *анафилактического*

9. Если рана имеет прямолинейное направление, ей присущи веретенообразная форма, преобладание длины над глубиной и шириной, клиновидное сечение (по краям глубина раневого канала меньше, чем в центре), гладкие и ровные края и обильное кровотечение, то такая рана классифицируется как:

- 1) *огнестрельная*
- 2) *кусаная*
- 3) *рубленая*
- 4) *резаная*
- 5) *колотая*

10. Если при осмотре раненого человека Вы обнаружили, что потерпевший становится безучастным; боль ощущается, но человек на нее не реагирует; артериальное давление резко снижается; глаза тускнеют; появляется бледность кожи; сухость слизистых; холодный пот не выступает; губы сухие, запекшиеся, то потерпевший находится в последней (торпидной) фазе шока:

- 1) *инфекционно-токсического*
- 2) *гиповолемического*
- 3) *анафилактического*
- 4) *кардиогенного*
- 5) *травматического*