Документ подписан простой электронной подписью
Информация о владельце:
ФИО: Локтионова Оксана Геннадьевна
Должность: проректор по учебной работе
Дата подписания: 21.09.2021 14:20:16
Уникальный программный ключ:
0b817ca911e6668abb13a5d426d39e5f1c11eabbf73e943df4a4851fda56d089

МИНОБРНАУКИ РОССИИ
Федеральное государственное бюджетное
образовательное учреждение высшего образования
«Юго-Западный государственный университет»
(ЮЗГУ)

Кафедра биомедицинской инженерии

УТВЕРЖДАЮ
Проректор по учебной работе
О.Г. Локтионова
«17» 2017

КОМПЬЮТЕРНЫЕ ТОМОГРАФИЧЕСКИЕ ИССЛЕДОВАНИЯ

Методические рекомендации по выполнению практических работ для студентов специальности 30.05.03 – Медицинская кибернетика

Курск 2017

УДК 519.642
Составитель Серегин С.П.

Рецензент
д.т.н., профессор Чернецкая И.Е.

Компьютерные томографические исследования: методические рекомендации по выполнению практических работ / Юго-Зап. гос. ун-т; сост.: С.П. Серегин, Курск, 2017. 56 с.

Содержат методические рекомендации к проведению практических работ по дисциплине «Компьютерные томографические исследования». Методические указания по структуре, содержанию и стилю изложения материала соответствуют методическим и научным требования, предъявляемым к учебным и методическим пособиям.

Предназначены для студентов направления специальности 30.05.03 – Медицинская кибернетика.

Текст печатается в авторской редакции

Подписано в печать 14.12. Формат 60x84 1/16
Усо.печ.л.3,25. Уч.-изд.л.2,94.Тираж 100 экз. Заказ:2533.Бесплатно.
Юго-Западный государственный университет.
305040. г. Курск, ул. 50 лет Октября, 94.

Практическое занятие №1

Физические и биологические основы лучевых методов исследования

Задача: изучение физических и биологических основ лучевых методов исследования.

Теоретическая часть:

Лучевая диагностика – наука о применении различного вида излучений, а также звуковых колебаний высокой частоты для изучения структуры и функции внутренних органов в норме и при патологии. Лучевая диагностика включает в себя рентгенодиагностику или рентгенологию (сюда относиться и рентгеновская компьютерная томография – РКТ), магнитно-резонансную томографию (МРТ), ультразвуковую диагностику (УЗД), радионуклидную диагностику, а также интервенционную радиологию.

Рентгенодиагностика (рентгенология) основана на применении рентгеновского излучения; в основе использования магнитно-резонансной томографии находятся электромагнитные волны радиочастотного диапазона и постоянное магнитное поле; ультразвуковая диагностика (сонография) – в основе – использование ультразвуковых волн. К методам лучевой диагностики относится также радионуклидная диагностика, основанная на принципе регистрации излучений от введенных в организм препаратов, содержащий определенный радионуклид (радиофармацевтических препаратов – РФП). К лучевым методам примыкает интервенционная радиология, которая включает в себя выполнение диагностических и лечебных манипуляций с использованием лучевых методов.

ФИЗИКО-ТЕХНИЧЕСКИЕ ОСНОВЫ

ЛУЧЕВОЙ ДИАГНОСТИКИ

Методы рентгенодиагностики получили наибольшее распространение среди всех лучевых методов и до настоящего времени занимают лидирующие позиции по количеству исследований. Именно они по-прежнему являются основой для диагностики травматических повреждений и заболеваний скелета, болезней легких, пищеварительного тракта и др. Это связано с относительно небольшой стоимостью рентгеновских аппаратов, простотой, надежностью и уже давно сложившейся традиционной школой

рентгенологии. Практически все специалисты в той или иной степени сталкиваются с необходимостью интерпретации рентгеновских снимков. Ультразвуковые, магнитно-резонансные и изотопные исследования развились до уровня полезных для медицинской практики методов диагностики в 70-80 годах XX ст., в то время как рентгеновское излучение было открыто и нашло применение в медицине еще в конце XIX века

Контрольные вопросы:

1. Что такое лучевая диагностика?
2. На чем основана рентгенодиагностика (рентгенология)?
3. Что включает в себя интервенционная радиология?
4. Что включает в себя лучевая диагностика?

Практическое занятие №2

Рентгеновский способ (физико-технические основы, методы, методики).

Задача: изучить рентгеновский способ компьютерной томографии.

Теоретическая часть

Рентгеноскопия и рентгенография являются основными методами рентгенологического исследования. Для изучения различных органов и тканей создан целый ряд специальных аппаратов и методов (рис. 1). Рентгенография по-прежнему очень широко используется в клинической практике. Рентгеноскопия применяется реже из-за относительно высокой лучевой нагрузки. К рентгеноскопии вынуждены прибегать там, где рентгенография или неионизирующие методы получения информации недостаточны. В связи с развитием КТ роль классической послойной томографии снизилась. Методика послойной томографии применяется при исследовании легких, почек и костей там, где отсутствуют кабинеты КТ.

Рентгеноскопия (греч. *scopeo* - рассматривать, наблюдать) - исследование, при котором рентгеновское изображение проецируется на флюоресцирующий экран (или систему цифровых детекторов). Метод позволяет проводить статическое, а также динамическое, функциональное изучение органов (например, рентгеноскопия желудка, экскурсия диафрагмы) и контролировать проведение интервенционных процедур (например, ангиографии, стентирования). В настоящее время при использовании цифровых систем изображения получают на экране компьютерных мониторов.

К основным недостаткам рентгеноскопии относятся относительно высокая лучевая нагрузка и трудности в дифференциации «тонких» изменений.

Рентгенография (греч *greapho* - писать, изображать) - исследование, при котором получают рентгеновское изображение объекта, фиксированное на пленке (прямая рентгенография) или на специальных цифровых устройствах (цифровая рентгенография).

Различные варианты рентгенографии (обзорная рентгенография, прицельная рентгенография, контактная рентгенография, контрастная рентгенография, маммография, урография, фистулография, артрография и пр.) используются с целью улучшения качества и увеличения количества получаемой диагностической информации в каждой конкретной клинической

ситуации. Например, контактную рентгенографию используют при снимках зубов, а контрастную - для проведения экскреторной урографии.

Рис. 1. Современный рентгеновский аппарат

Методики рентгенографии и рентгеноскопии могут применяться при вертикальном или горизонтальном положении тела пациента на стационарных или палатных установках.

Традиционная рентгенография с использованием рентгенологической пленки или цифровая рентгенография остается одной из основных и широко применяемых методик исследования. Это связано с высокой экономичностью, простотой и информативностью получаемых диагностических изображений.

При фотографировании объекта с флюоресцирующего экрана на пленку (обычно небольшого размера - фотопленка специального формата) получают рентгеновские изображения, применяющиеся обычно для массовых обследований. Эта методика называется флюорографией. В настоящее время она постепенно выходит из употребления вследствие замены ее цифровой рентгенографией.

Недостатком любого вида рентгенологического исследования является его невысокая разрешающая способность при исследовании малоконтрастных тканей. Применявшаяся для этой цели ранее классическая томография не давала желаемого результата. Именно для преодоления этого недостатка и была создана КТ.

Контрольные вопросы:

1. Что такое рентгенография?
2. В каком положении тела пациента (вертикальном, горизонтальном) могут применяться методики рентгенографии и рентгеноскопии?
3. Что является основными методами рентгенологического исследования?
4. Что такое рентгеноскопия?

Практическое занятие №3

Ультразвуковой способ томографических исследований (физико-технические основы, методы, методики).

Задача: изучить ультразвуковой способ томографических исследований

Теоретическая часть:

Ультразвуковая диагностика (сонография, УЗИ) - метод лучевой диагностики, основанный на получении изображения внутренних органов с помощью ультразвуковых волн.

УЗИ широко используется в диагностике. За последние 50 лет метод стал одним из наиболее распространенных и важных, обеспечивающих быструю, точную и безопасную диагностику многих заболеваний.

Ультразвуком называют звуковые волны с частотой свыше 20 000 Гц. Это форма механической энергии, имеющей волновую природу. Ультразвуковые волны распространяются в биологических средах. Скорость распространения ультразвуковой волны в тканях постоянна и составляет 1540 м/сек. Изображение получается при анализе отраженного от границы двух сред сигнала (эхо-сигнала). В медицине наиболее часто используются частоты в диапазоне 2-10 МГц.

Ультразвук генерируется специальным датчиком с пьезоэлектрическим кристаллом. Короткие электрические импульсы создают механические колебания кристалла, в результате чего генерируется ультразвуковое излучение. Частота ультразвука определяется резонансной частотой кристалла. Отраженные сигналы записываются, анализируются и отображаются визуально на экране прибора, создавая изображения исследуемых структур. Таким образом, датчик работает последовательно как излучатель, а затем - как приемник ультразвуковых волн. Принцип работы ультразвуковой системы представлен на рис. 1.

Рис. 1. Принцип работы ультразвуковой системы

Чем больше акустическое сопротивление, тем больше отражение ультразвука. Воздух не проводит звуковые волны, поэтому для улучшения проникновения сигнала на границе воздух/кожа на датчик наносят специальный ультразвуковой гель. Это позволяет устранить прослойку воздуха между кожей пациента и датчиком. Сильные артефакты при исследовании могут возникнуть от структур, содержащих воздух или кальций (легочные поля, петли кишки, кости и кальцинаты). Например, при исследовании сердца последнее может быть практически полностью прикрыто тканями, отражающими или не проводящими ультразвук (легкие, кости). В этом случае исследование органа возможно только через небольшие области на

поверхности тела, где исследуемый орган контактирует с мягкими тканями. Такая область называется ультразвуковым «окном». При плохом ультразвуковом «окне» исследование может быть невозможно или малоинформативно.

Современные ультразвуковые аппараты - это сложные цифровые устройства. В них используются датчики, работающие в режиме реального времени. Изображения динамичны, на них можно наблюдать такие быстрые процессы, как дыхание, сокращения сердца, пульсацию сосудов, движение клапанов, перистальтику, движения плода. Положение датчика, подключаемого к ультразвуковому прибору гибким кабелем, может изменяться в любой плоскости и под любым углом. Генерируемый в датчике аналоговый электрический сигнал оцифровывается, и создается цифровое изображение.

Очень важной при ультразвуковом исследовании является методика допплерографии. Допплер описал физический эффект, согласно которому частота звука, генерируемого движущимся объектом, изменяется при ее восприятии неподвижным приемником в зависимости от скорости,

направления и характера движения. Метод допплерографии используют для измерения и визуализации скорости, направления и характера движения крови в сосудах и камерах сердца, а также движения любых других жидкостей.

При допплеровском исследовании кровеносных сосудов через исследуемую область проходит непрерывно-волновое или импульсное ультразвуковое излучение. При пересечении ультразвуковым лучом сосуда или камеры сердца ультразвук частично отражается эритроцитами. Так, например, частота отраженного эхо-сигнала от крови, движущейся в направлении датчика, будет выше, чем исходная частота волн, излучаемых датчиком. Наоборот, частота отраженного эхо-сигнала от крови, движущейся от датчика, будет ниже. Разница между частотой принятого эхо-сигнала и частотой генерируемого датчиком ультразвука называется допплеровским сдвигом. Этот частотный сдвиг пропорционален скорости кровотока. Ультразвуковой прибор автоматически преобразует допплеровский сдвиг в относительную скорость кровотока.

Исследования, объединяющие в себе двухмерное ультразвуковое исследование в масштабе реального времени и импульсную допплерографию, называют дуплексными. При дуплексном исследовании направление допплеровского луча накладывается на двухмерное изображение в В-режиме.

Современное развитие техники дуплексного исследования привело к появлению методики цветового допплеровского картирования кровотока. В пределах контрольного объема окрашенный кровоток накладывается на двухмерное изображение. При этом кровь отображается цветом, а неподвижные ткани - в серой шкале. При движении крови к датчику используются красно-желтые цвета, при движении от датчика - сине-голубые. Такое цветное изображение не несет дополнительной информации, но дает хорошее визуальное представление о характере движения крови.

В большинстве случаев с целью проведения УЗИ достаточно использовать датчики для чрескожного исследования. Однако в части случаев необходимо приблизить датчик к объекту. Например, у крупных пациентов для исследования сердца применяются датчики, помещенные в пищевод (чреспищеводная эхокардиография), в других случаях для получения высококачественного изображения применяют внутриректальные или внутривагинальные датчики. Во время операции прибегают к использованию операционных датчиков.

В последние годы все шире используется трехмерное УЗИ. Спектр ультразвуковых систем очень широк - есть портативные устройства,

аппараты для интраоперационного УЗИ и УЗ-системы экспертного класса (рис. 2).

В современной клинической практике метод ультразвукового исследования (сонография) распространен исключительно широко. Это объясняется тем, что при применении метода отсутствует ионизирующее излучение, есть возможность проведения функциональных и нагрузочных тестов, метод информативен и относительно недорог, аппараты компактны и просты в использовании.

Рис. 2. Современный ультразвуковой аппарат

Однако метод сонографии имеет свои органичения. К ним относятся высокая частота артефактов на изображении, небольшая глубина проникновения сигнала, малое поле обзора, высокая зависимость интерпретации результатов от оператора.

С развитием ультразвукового оборудования информативность этого метода повышается.

Контрольные вопросы:

1. Что такое ультразвуковая диагностика?
2. Звуковые волны с какой частотой называются ультразвуком?
3. Какие исследования называют дуплексными?
4. Что такое эхо-сигнал?

Практическое занятие №4

Радионуклидные способы томографических исследований

Задача: изучить радионуклидные способы томографических исследований

Теоретическая часть:

Радионуклидная диагностика или ядерная медицина - метод лучевой диагностики, основанный на регистрации излучения от введенных в организм искусственных радиоактивных веществ.

Для радионуклидной диагностики применяется широкий спектр меченых соединений (радиофармпрепаратов (РФП)) и способов их регистрации специальными сцинтилляционными датчиками. Энергия поглощенного ионизирующего излучения возбуждает в кристалле датчика вспышки видимого света, каждая из которых усиливается с помощью фотоумножителей и преобразуется в импульс тока.

Анализ мощности сигнала позволяет определить интенсивность и положение в пространстве каждой сцинтилляции. Эти данные используются для реконструкции двухмерного изображения распространения РФП. Изображение может быть представлено непосредственно на экране монитора, на фотоили мультиформатной пленке или записано на компьютерный носитель.

Выделяют несколько групп радиодиагностических приборов в зависимости от способа и типа регистрации излучений:

- радиометры - приборы для измерения радиоактивности всего тела;

- радиографы - приборы для регистрации динамики изменения радиоактивности;

- сканеры - системы для регистрации пространственного распределения РФП;

- гамма-камеры - приборы для статической и динамической регистрации объемного распределения радиоактивного индикатора.

В современных клиниках большинство приборов для радионуклидной диагностики составляют гамма-камеры различных типов.

Современные гамма-камеры представляют собой комплекс, состоящий из 1-2 систем детекторов большого диаметра, стола для позиционирования пациента и компьютерной системы для накопления и обработки изображений (рис. 1).

Следующим шагом в развитии радионуклидной диагностики стало создание ротационной гамма-камеры. С помощью этих приборов удалось применить методику послойного исследования распределения изотопов в организме - однофотонную эмиссионную компьютерную томографию (ОФЭКТ).

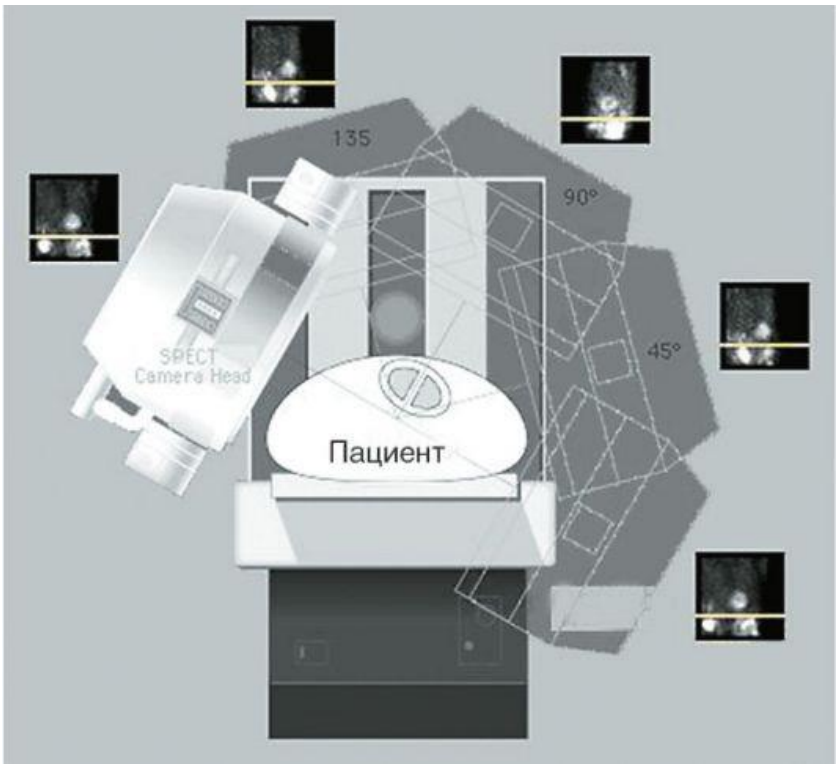

Рис. 1. Схема устройства гамма-камеры

Для ОФЭКТ используются ротационные гамма-камеры с одним, двумя или тремя детекторами. Механические системы томографов позволяют вращать детекторы вокруг тела пациента по разным орбитам.

Пространственное разрешение современных ОФЭКТ составляет порядка 5-8 мм. Вторым условием выполнения радиоизотопного исследования, помимо наличия специального оборудования, является использование специальных радиоактивных индикаторов - радиофармпрепаратов (РФП), которые вводятся в организм пациента.

Радиофармпрепарат - радиоактивное химическое соединение с известными фармакологическими и фармакокинетическими характеристиками. К РФП, применяемым в медицинской диагностике,

предъявляются достаточно строгие требования: тропность к органам и тканям, легкость приготовления, короткий период полураспада, оптимальная энергия гамма-излучения (100-300 кЭв) и низкая радиотоксичность при относительно высоких допустимых дозах. Идеальный радиофармпрепарат должен поступать только в предназначенные для исследования органы или патологические очаги.

Понимание механизмов локализации РФП служит основой адекватной интерпретации радионуклидных исследований.

Использование современных радиоактивных изотопов в медицинской диагностической практике безопасно и безвредно. Количество активного вещества (изотопа) настолько мало, что при введении в организм это не вызывает физиологических эффектов или аллергических реакций. В ядерной медицине используются РФП, испускающие гамма-лучи. Источники альфа- (ядра гелия) и бета-частиц (электроны) в настоящее время не используются в диагностике из-за высокой степени поглощения тканями и высокой лучевой нагрузки.

Наиболее применяемым в клинической практике является изотоп технеций-99т (период полураспада - 6 ч). Этот искусственный радионуклид получают непосредственно перед исследованием из специальных устройств (генераторов).

Радиодиагностическое изображение, независимо от его типа (статика или динамика, планарное или томографическое), всегда отражает специфическую функцию исследуемого органа. По сути, это отображение функционирующей ткани. Именно в функциональном аспекте заключается принципиальная отличительная особенность радионуклидной диагностики от других методов визуализации.

РФП вводят обычно внутривенно. Для исследований вентиляции легких препарат вводится ингаляционно.

Одной из новых томографических радиоизотопных методик в ядерной медицине является позитронная эмиссионная томография (ПЭТ).

Метод ПЭТ основан на свойстве некоторых короткоживущих радионуклидов при распаде испускать позитроны. Позитрон - частица, равная по массе электрону, но имеющая положительный заряд. Позитрон, пролетев в веществе 1-3 мм и потеряв в столкновениях с атомами полученную в момент образования кинетическую энергию, аннигилирует с образованием двух гамма-квантов (фотонов) с энергией 511 кэВ. Эти кванты разлетаются в противоположных направлениях. Таким образом, точка распада лежит на прямой - траектории двух аннигилированных фотонов. Два

детектора, расположенные друг против друга, регистрируют совмещенные аннигиляционные фотоны (рис. 2).

ПЭТ позволяет проводить количественную оценку концентрации радионуклидов и обладает более широкими возможностями для изучения метаболических процессов, чем сцинтиграфия, выполняемая с помощью гамма-камер.

Для ПЭТ используются изотопы таких элементов, как углерод, кислород, азот, фтор. Меченные этими элементами РФП являются естественными метаболитами организма и включаются в обмен

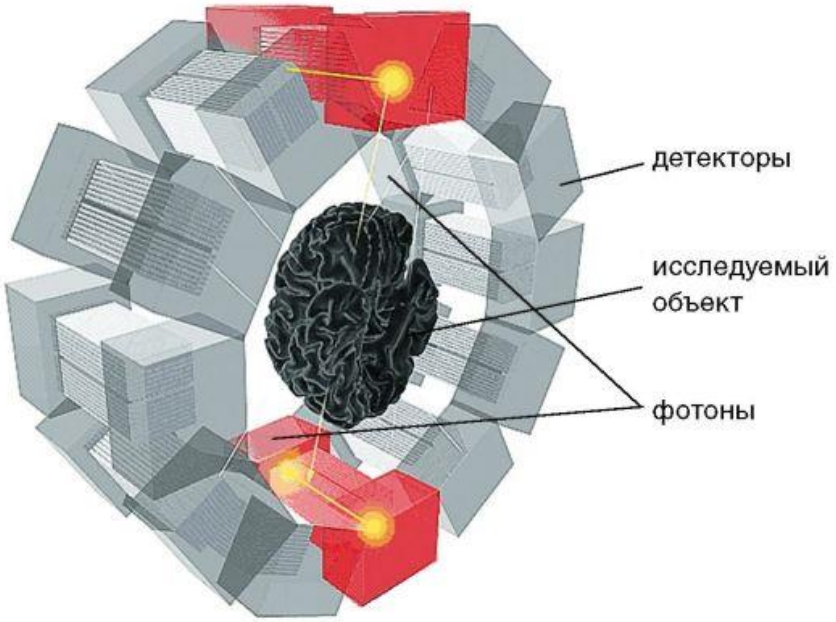

Рис. 2. Схема устройства ПЭТ

веществ. В результате можно изучать процессы, происходящие на клеточном уровне. С этой точки зрения ПЭТ является единственной (кроме МР-спектроскопии) методикой для оценки метаболических и биохимических процессов in vivo.

Все позитронные радионуклиды, используемые в медицине, являются сверхкороткоживущими - период их полураспада исчисляется минутами или секундами. Исключение составляют фтор-18 и руби- дий-82. В этой связи наиболее часто используется меченная фтором- 18 деоксиглюкоза (фтордеоксиглюкоза - ФДГ).

Несмотря на то, что первые системы для ПЭТ появились еще в середине XX в., их клиническое применение тормозится из-за некоторых ограничений. Это технические сложности, возникающие при устройстве в клиниках ускорителей для производства короткоживущих изотопов, высокая

их стоимость, трудность в трактовке результатов. Одно из ограничений - плохое пространственное разрешение - было преодолено совмещением ПЭТ-системы с МСКТ, что, правда, еще больше удорожает систему (рис. 3). В этой связи ПЭТ-исследования проводятся по строгим показаниям, когда другие методы оказываются неэффективными.

Основными достоинствами радионуклидного метода являются высокая чувствительность к различным видам патологических процессов, возможность оценки метаболизма и жизнеспособности тканей.

К общим недостаткам радиоизотопных методов относят невысокое пространственное разрешение. Использование радиоактивных препаратов в медицинской практике связано с трудностями их транспортировки, хранения, фасовки и введения пациентам.

Рис. 3. Современная система ПЭТ-КТ

Устройство радиоизотопных лабораторий (особенно для ПЭТ) требует специальных помещений, охраны, сигнализации и других мер предосторожности.

Контрольные вопросы:

1. Перечислите методы лучевой диагностики, в которых ионизирующее излучение не используется.

2. Что такое радиофармпрепарат?

3. Что такое радионуклидная диагностика (ядерная медицина)?

4. Сколько выделяют групп радиодиагностических приборов в зависимости от способа и типа регистрации излучений?

Практическое занятие №5

Магнитно-резонансный способ томографических исследований

Задача: изучить магнитно-резонансный способ томографических исследований

Теоретическая часть:

Магнитно-резонансная томография (МРТ) - метод лучевой диагностики, основанный на получении послойных и объемных изображений органов и тканей любой ориентации с помощью явления ядерного магнитного резонанса (ЯМР). Первые работы по получению изображений с помощью ЯМР появились в 70-х гг. прошлого века. К настоящему времени этот метод медицинской визуализации неузнаваемо изменился и продолжает развиваться. Совершенствуются техническое и программное обеспечение, улучшаются методики получения изображений. Раньше область использования МРТ ограничивалась лишь изучением ЦНС. Сейчас метод с успехом применяется и в других областях медицины, включая исследования сосудов и сердца.

После включения ЯМР в число методов лучевой диагностики прилагательное «ядерный» перестали использовать, чтобы не вызывать у пациентов ассоциации с ядерным оружием или ядерной энергетикой. Поэтому в наши дни официально используется термин «магнитнорезонансная томография» (МРТ).

ЯМР - это физическое явление, основанное на свойствах некоторых атомных ядер, помещенных в магнитном поле, поглощать внешнюю энергию в радиочастотном (РЧ) диапазоне и излучать ее после прекращения воздействия радиочастотного импульса. Напряженность постоянного магнитного поля и частота радиочастотного импульса строго соответствуют друг другу.

Важными для использования при магнитно-резонансной томографии являются ядра 1H, 13C, 19F, 23Na и 31P. Все они обладают магнитными свойствами, что отличает их от немагнитных изотопов. Протоны водорода (1H) наиболее распространены в организме. Поэтому для МРТ используется именно сигнал от ядер водорода (протонов).

Ядра водорода можно представить как маленькие магниты (диполи), имеющие два полюса. Каждый протон вращается вокруг собственной оси и обладает небольшим магнитным моментом (вектором намагниченности). Вращающиеся магнитные моменты ядер называют спинами. Когда такие ядра помещают во внешнее магнитное поле, они могут поглощать электромагнитные волны определенных частот. Этот феномен зависит от типа ядер, напряженности магнитного поля, физического и химического окружения ядер. При этом поведение ядра можно сравнивать с вращающимся волчком. Под действием магнитного поля вращающееся ядро совершает сложное движение. Ядро вращается вокруг своей оси, а сама ось вращения совершает конусообразные круговые движения (прецессирует), отклоняясь от вертикального направления.

Во внешнем магнитном поле ядра могут находиться либо в стабильном энергетическом состоянии, либо в возбужденном состоянии. Разность энергий этих двух состояний настолько мала, что количество ядер на каждом из этих уровней почти идентично. Поэтому результирующий сигнал ЯМР, зависящий именно от различия населенностей этих двух уровней протонами, будет очень слабым. Чтобы обнаружить эту макроскопическую намагниченность, необходимо отклонить ее вектор от оси постоянного магнитного поля. Это достигается с помощью импульса внешнего радиочастотного (электромагнитного) излучения. При возвращении системы к равновесному состоянию излучается поглощенная энергия (МРсигнал). Этот сигнал регистрируется и используется для построения МР-изображений.

Специальные (градиентные) катушки, расположенные внутри главного магнита, создают небольшие дополнительные магнитные поля таким образом, что сила поля линейно увеличивается в одном направлении. Передавая радиочастотные импульсы с установленным заранее узким диапазоном частот, можно получать МР-сигналы только от выбранного слоя ткани. Ориентация градиентов магнитного поля и соответственно направление срезов могут быть легко заданы в любом направлении. Получаемые от каждого объемного элемента изображения (воксель) сигналы имеют свой, единственный, распознаваемый, код. Этим кодом являются частота и фаза сигнала. На основании этих данных можно строить двухили трехмерные изображения.

Для получения сигнала магнитного резонанса используются комбинации радиочастотных импульсов различной длительности и формы. Сочетая различные импульсы, формируют так называемые импульсные последовательности, которые используются для получения изображений. К специальным импульсным последовательностям относятся МР-гидрография, МР-миелография, МР-холангиография и МР-ангиография.

Ткани с большими суммарными магнитными векторами будут индуцировать сильный сигнал (выглядят яркими), а ткани с малыми магнитными векторами - слабый сигнал (выглядят темными). Анатомические области с малым количеством протонов (например, воздух или компактная кость) индуцируют очень слабый МР-сигнал и, таким образом, всегда представляются на изображении темными. Вода и другие жидкости имеют сильный сигнал и на изображении выглядят яркими, причем различной интенсивности. Изображения мягких тканей также имеют различную интенсивность сигнала. Это обусловлено тем, что, помимо протонной плотности, характер интенсивности сигнала при МРТ определяется и другими параметрами. К ним относятся: время спин-решетчатой (продольной) релаксации (Т1), спин-спиновой (поперечной) релаксации (Т2), движение или диффузия исследуемой среды.

Время релаксации тканей - Т1 и Т2 - является константой. В МРТ используются понятия «Т1-взвешенное изображение», «Т2-взвешенное изображение», «протонно-взвешенное изображение», обозначающие, что различия между изображениями тканей преимущественно обусловлены преимущественным действием одного из этих факторов.

Регулируя параметры импульсных последовательностей, рентгенолаборант или врач могут влиять на контрастность изображений, не прибегая к помощи контрастных средств. Поэтому в МР-томог- рафии существует значительно больше возможностей для изменения контраста на изображениях, чем при рентгенографии, КТ или УЗИ. Однако введение специальных контрастных веществ еще более может изменить контрастность между нормальными и патологическими тканями и улучшить качество визуализации.

Принципиальная схема устройства МР-системы и внешний вид прибора показаны на рис. 1 и 2.

Обычно МР-томографы классифицируются в зависимости от напряженности магнитного поля. Сила магнитного поля измеряется в теслах (Тл) или гауссах (1Тл = 10 000 гаусс). Сила магнитного поля Земли колеблется от 0,7 гаусса на полюсе до 0,3 гаусса на экваторе. Для клинической МР-томографии используются магниты с полями от 0,2 до 3 тесла. В настоящее время для диагностики чаще всего используются МР-системы с полем 1,5 и 3 Тл. Такие системы составляют до 70% мирового парка оборудования. Линейной зависимости между силой поля и качеством изображений нет. Однако приборы с такой силой поля дают лучшее по качеству изображение и имеют большее количество программ, применяемых в клинической практике.



Рис. 1. Схема устройства МРТ

Рис. 2. Современная система МРТ с полем 1,5 тесла

Основной областью применения МРТ стал головной, а затем и спинной мозг. Томограммы головного мозга позволяют получить великолепное изображение всех структур мозга, не прибегая к дополнительному введению контраста. Благодаря технической возможности метода получать изображение во всех плоскостях, МР-томография произвела революцию в исследовании спинного мозга и межпозвонковых дисков.

В настоящее время МР-томография все шире используется для исследования суставов, органов малого таза, молочных желез, сердца и сосудов. Для этих целей разработаны дополнительные специальные катушки и математические методы построения изображения.

Специальная техника позволяет записать изображения сердца в разные фазы сердечного цикла. Если исследование проводится при

синхронизации с ЭКГ, то можно получить изображения функционирующего сердца. Такое исследование называется кино-МРТ.

Магнитно-резонансная спектроскопия (МРС) - это неинвазивный метод диагностики, который позволяет качественно и количественно определять химический состав органов и тканей, используя ядерный магнитный резонанс и феномен химического сдвига.

МР-спектроскопия чаще всего проводится с целью получения сигналов от ядер фосфора и водорода (протонов). Однако из-за технических трудностей и длительности проведения она все еще редко применяется в клинической практике. Не следует забывать, что все более широкое применение МРТ требует особого внимания к вопросам безопасности пациентов. При обследовании с помощью МР-спектроскопии пациент не подвергается действию ионизирующего излучения, однако на него действуют электромагнитные и радиочастотные излучения. Находящиеся в теле обследуемого человека металлические предметы (пули, осколки, крупные имплантаты) и все электронно-механические устройства (например, водитель сердечного ритма) могут повредить пациенту из-за смещения или нарушения (прекращения) нормальной работы.

Многие пациенты испытывают боязнь закрытых пространств - клаустрофобию, что приводит к невозможности выполнить исследование. Таким образом, все пациенты должны быть информированы о возмож- ных нежелательных последствиях исследования и о характере процедуры, а лечащие врачи и врачи-рентгенологи перед исследованием обязаны опрашивать пациента на предмет наличия указанных выше предметов, ранений и операций. Перед исследованием пациент должен полностью переодеться в специальный костюм для исключения попадания металлических вещей из карманов одежды внутрь канала магнита.

Важно знать относительные и абсолютные противопоказания к проведению исследования.

К абсолютным противопоказаниям к исследованию относят состояния, при которых его проведение создает угрожающую для жизни больного ситуацию. К такой категории относятся и все пациенты с наличием электронно-механических устройств в теле (кардиостимуляторов), и пациенты с наличием металлических клипс на артериях головного мозга. К относительным противопоказаниям к исследованию относятся состояния, которые могут создавать определенные опасности и трудности при проведении МРТ, но оно в большинстве случаев все-таки возможно. Такими противопоказаниями являются наличие кровоостанавливающих скобок, зажимов и клипс прочей локализации, декомпенсации сердечной недостаточности, первый триместр беременности, клаустрофобия и

необходимость в физиологическом мониторинге. В таких случаях решение о возможности проведения МРТ решается в каждом индивидуальном случае исходя из соотношения величины возможного риска и ожидаемой пользы от выполнения исследования.

Большинство небольших металлических объектов (искусственные зубы, хирургический шовный материал, некоторые виды искус- ственных клапанов сердца, стенты) не являются противопоказанием к проведению исследования. Клаустрофобия является препятствием для проведения исследования в 1-4% случаев.

Как и другие методики лучевой диагностики, МРТ не лишена недостатков.

К существенным недостаткам МРТ относятся относительно длительное время исследования, невозможность точного выявления мелких камней и кальцинатов, сложность оборудования и его эксплуатации, специальные требования к установке приборов (защита от помех). С помощью МРТ трудно обследовать пациентов, нуждающихся в оборудовании, которое поддерживает их жизнедеятельность.

Контрольные вопросы:

1. Что такое магнитно-резонансная томография (МРТ)?
2. Что такое ядерный магнитный резонанс (ЯМР)?
3. Назовите недостатки МРТ.
4. Какие противопоказания для проведения МРТ существуют?

Практическое занятие №6

Тепловизионный способ томографических исследований (физико-технические основы, методы, методики).

Задача: изучить тепловизионный способ томографических исследований.

Теоретическая часть:

Методы и методики тепловизионного исследования:

Методы делятся на:

1.Контактные

2.Дистанционные (телетермография)

Дистанционные в свою очередь на:

1.радиометрию

2.Термографию

3.Термоскопию

По диапазону, на каком работает аппаратура:

1.Микронный

2.Миллиметровый

3.СВ-частотный

Телетермография основана на преобразовании инфракрасного излучения тела человека в электрический сигнал, который визуализируется на экране тепловизора.

Контактная холестерическая термография опирается на оптические свойства холестерических жидких кристаллов, которые проявляются изменением окраски в радужные цвета при нанесении их на термоизлучающие поверхности. Наиболее холодным участкам соответствует красный цвет, наиболее горячим—синий. Нанесенные на кожу композиции жидких кристаллов, обладая термочувствительностью в пределах 0.001 С,

реагируют на тепловой поток путем перестройки молекулярной структуры. Падающий на кристаллы рассеянный дневной свет разделяется на две компоненты, у одной из которых электрический вектор поворачивается по часовой стрелке, а другой—против.

Котактная термография опирается на оптические свойства холестерических жидких кристаллов, которые проявляются изменением окраски в радужные цвета при нанесении их на термоизлучающие поверхности

Принципы получения изображения:

Кадр изображения формируется, как в телевидении, путем перемещения луча по горизонтали и вертикали. Получение поэлементарной развертки обеспечивают оптико-механическое сканирование. в результате на выходе преобразователя формируется видеосигнал. Основное усиление сигнала осуществляется линейным усилителем, выходные сигналы с которого поступают на сумматор, на другой вход сумматора подается серия пилообразных импульсов от блока формирования шкалы температур. Т.о. формируется видеосигнал, обеспечивающий получение получение основного изображения с яркостой отметкой, где наибольшая плотность потока излучения соответствует наиболее яркому свечению экрана (позитивное изображение). Изображение, получаемое тепловизором, может быть зафиксировано и обработано с помощью средств вычислительной техники.

Контрольные вопросы:

1. На какие группы делятся методы тепловизионного исследования?
2. На чем основана телетермография?
3. Как формируется кадр изображения?
4. Как осуществляется основное увеличение видеосигнала при получении изображения?

Практическое занятие №7

Компьтерные томографические исследования при заболеваниях костей и суставов

Задача: Знать диагностические возможности видов (способов), методов, методик лучевого исследования костей и суставов, нормальную возрастную ренгенанатомию костей и суставов. Знать рентгенологические симптомы поражения костей и суставов. Изучить схему анализа рентгенограмм костно-суставного аппарата.

Теоретическая часть:

Диагностические возможности специальных рентгенологических методов:

А) без применения контраста – томография (позволяет на ранних этапах заболевания выяснить структурные изменения, не видимые на обычных рентгенограммах; увидеть за выраженным остеосклерозом очаги деструкции; получить более отчетливые морфологические признаки патологии);

Б) с применением контраста (водные – кардиотраст, сергози; масляные – подлинол, липоидин; газообразные – кислород. Закись азота, углекислый газ – (фистулография) для определения направления свищевого хода, артрография (контрастируется полость сустава и завороты, при артропневмографии становятся видными сумка и мениски.

Рентгенанатомия костей и суставов (взрослых и детей)

Длинная трубчатая кость взрослых и детей различного возраста имеет диафиз, проксимальный и дистальный эпифиз и метафиз. Костно-мозговой канал диафиза, содержащий костный мозг (не задерживает рентгеновских лучей) окаймлен стенками из компактной костной ткани, которая имеет вид полосообразной тени высокой интенсивности, однородной структуры с ровными четкими контурами. По направлению к метафизу кортикальный слой постепенно истончается и превращается на эпифизе в очень тонкую замыкательную пластинку. Снаружи кортикальный слой покрыт надкостницей, которая в норме на рентгенограмме не видна. Метафизы – начинаются там, где не прослеживается костно-мозговой канал и появляется губчатое вещество. У детей и подростков метафизы отделены от эпифизов зоной росткового хряща, который выглядит как полоса просветления. У взрослых на месте росткового хряща – эпифизарный шов. Эпифиз состоит из губчатого вещества, его поверхность покрыта хрящом, компактная пластинка под ним – замыкательная или субхондральная.

Состояние губчатого вещества эпифизов и метафизов имеет на рентгенограмме трабекулярный, сетчатый рисунок с четкими ячейками разного размера. Апофизы, бугры, бугристости, шероховатости могут иметь свои точки окостенения, которые могут не сливаться с костью, что следует учитывать при диф.диагностике травматических повреждений. Чтобы избежать диагностических ошибок, следует

обращаться к справочным руководствам о сроках появления точек окостенения и синостозирования эпифизов и апофизов.

Рентгенологические компоненты сустава: замыкательные пластины суставных концов и суставная щель. Состояние субхондральной пластины в норме – ровная, четкая, непрерывная, полосовидная тень. Замыкательная пластинка в норме всегда толще субхондральной пластины. Рентгенологически суставная щель - в виде полосы просветления той или иной формы и высоты, которая проекционно соответствует суставным хрящам, дискам, менискам, внутрисуставным связкам, а также истинной анатомической суставной щели. Важно помнить, что любое изменение рентгеновской суставной щели говорит о патологии суставного хряща.

Состояние мягких тканей в норме представлено однородной тенью значительно меньшей интенсивности чем кость. Важно помнить, что появление интенсивных теней, сопоставимых с костью, свидетельствует о патологии.

Рентгеносемиотика заболеваний костей и суставов

Изменение формы, величины, объема, контуров костей и суставов

Изменение структуры костей:

А) Изменение структуры костей – процессы, связанные с убылью костной ткани

Б) Изменение структуры костей – процессы, связанные с прибылью костной ткани

3. Изменение мягких тканей.

1. Изменение формы, величины, объема, контуров костей и суставов:

А) изменение формы (искривление) – Х-образное, спиралеобразное, дугообразное, угловое и другие.

Б) изменение длины – удлинение (возникает в период роста костей, когда имеется ростковой хрящ), укорочение (преждевременное синостозирование, травмы)

В) изменение объема: 1) утолщение – всегда связано с дополнительным костесозиданием на поверхности кости. Утолщение кости функционального характера называют гипертрофией. Утолщение кости патологического характера называют гиперостозом. Особый вид утолщения – вздутие. Формально при вздутии объем кости увеличен, но количество костной ткани не увеличено, а наоборот уменьшено за счет замещения костной ткани каким-либо патологическим образованием, расширяющим и вздувающим кость изнутри. Корковый слой кости истончается и смещается кнаружи, на уровне вздутия костная ткань разрежена; 2) истончении кости – атрофия – это уменьшение костного вещества с уменьшением объема кости, ее толщины. Различают концентрическую и эксцентрическую атрофию. Концентрическая атрофия – кость рассасывается со стороны периоста и созидается со стороны костно-мозгового канала. В

результате равномерно уменьшается поперечник всей кости и поперечник костно-мозгового канала. Эксцентрическая атрофия - кость рассасывается одновременно со стороны периоста и костно-мозгового канала. В результате поперечник всей кости уменьшается, а ширина костно-мозгового канала увеличивается. Эксцентрическая атрофия сочетается с диффузным остеопорозом. Атрофию следует отличить от врожденного недоразвития костей – гипоплазии. При гипоплазии отсутствует динамика изменения кости.

Г) изменение контуров костей – могут быть нечеткими (в фазе острого воспаления или злокачественных опухолях), неровными – (краевая деструкция или экзостоз – избыточное разрастание костной ткани на ограниченном участке, выступающее за пределы кости). Чаще всего изменение контуров кости связано с появлением различного рода периостальных наслоений. Периостальные наслоения – это ответная реакция надкостницы на какое-либо раздражение. Периостальные наслоения воспалительной природы называют периоститами; всякой другой – периостозами. Надкостница у детей более активна и обызвествление ее возникает раньше, чем у взрослых.

Виды периостальных наслоений:

Отслоенный линейный периостит – рентгенологически имеет вид дополнительной линейной тени на поверхности кости, отделенной от кортикального слоя светлым промежутком. Линейный периостит свидетельствует о начале воспалительного процесса. Со временем

происходит ассимиляция оссифицированной надкостницы с костью, что ведет к утолщению коркового слоя.

Слоистый, луковичный периостит – несколько дополнительных теней – параллельно поверхности кости. Возникают при патологических процессах имеющих ремитирующее течение.

Бахромчатый периостит – на поверхности кости дополнительные тени причудливой формы, ориентированные вдоль длинника кости. Возникают при разрыве в отдельных местах надкостницы с последующим неравномерным обызвествлением.

Спикулообразный или игольчатый периостоз (как правило встречается при злокачественных новообразованиях) - на поверхности кости дополнительные линейные тени, ориентированные перпендикулярно поверхности кости. Образование связывают с обызвествлением по ходу сосудов, выходящей за пределы кости опухоли.

Периостальные наслоения по типу «козырька» (патогномический признак злокачественных опухолей) – опухоль, прорастая корковый слой, отслаивает и приподнимает надкостницу. Рентгенологически проявляется дополнительной линейной тенью под углом к длиннику кости.

2. Изменение структуры костей:

А) Изменение структуры костей – процессы связанные с убылью костной ткани:

1. Деструкция - разрушение кости с замещением ее какой-либо патологической тканью (воспалительной, опухолевой, дегенеративно-дистрофической и другими тканями). Рентгенологически имеет вид очага, участка просветления, которому обязательно дается рентгеноморфологическая характеристика (локализация, форма, размеры, контуры, структура, состояние окружающих тканей). Только тщательный анализ особенностей рентгеновского изображения симптома деструкции позволяет установить его морфологическую сущность.

2. Остеопороз – уменьшение костного вещества на единицу объема кости, без изменения объема кости (если остеопороз не осложняется атрофией) с сохранением обычной структуры кости.

Рентгенологические признаки остеопороза:

А) разрежение костной структуры и уменьшение интенсивности кости

Б) истончение, разволокнение кортикального слоя кости

В) расширение костно-мозгового канала

Г) истончение костных балок трабекул, расширение межтрабекульных пространств и как следствие этого появление крупнопетлистого рисунка губчатого вещества.

По степени распространения различают местный (вокруг очага), региональный (захватывает анатомическую область),

распространенный (вся конечность), системный (весь скелет) остеопороз.

По этиологии различают функциональный (от бездеятельности), старческий и патологический остеопороз.

По рентгенологической картине различают очаговый (очаг округлой, овальной формы с нечеткими контурами) и диффузный остеопороз. Отличительным критерием деструкции от остеопороза является полное отсутствие балок, трабекул, ячеистого рисунка кости.

Остеолизис (остеолиз) – полное рассасывание кости без замещения ее, в отличие от деструкции, какой-либо патологической тканью. Остеолиз возникает в результате глубокого нарушения нейрогуморальных трофических процессов. Рентгенологически проявляется так же, как и деструкция, просветлением кости разлчной формы и величины. Характерной особенностью остеозиза является его локализация – остеолизу подвергаются самые периферические свободные участки скелета, ногтевые фаланги, суставные концы костей. Деструкция располагается в любом отделе кости и скелета. При остеолизе рассасывается вся кость: и корковый слой, и губчатое вещество, и субхондральная пластинка. Исчезнувшая при остеолизе кость никогда не восстанавливается.

Остеонекроз – омертвение участка кости вследствие нарушения питания или полного прекращения его. Некротизированнные участки кости уплотняются, происходит как бы высушивание кости. Поэтому

на снимках он дает более интенсивную тень. Различают асептические и септические некрозы.

Рентгенологические признаки остеонекроза:

А) повышенная интенсивность тени некротизированной кости

Б) омертвевшая кость отделена от здоровой от здоровой полосой просветления (следствие развития на границе соединительнотканной прослойки)

В) перерыв костных балок на границе уплотненного участка и полосы просветления

Г) остеопороз окружающей здоровой ткани.

Рентгенологически различить септический и асептический остеонекроз трудно. Отличительным критерием остеонекроза и остеосклероза является полоса просветления на границе здоровой и некротизированной кости. Исходом остеонекроза может быть: полное рассасывание, вживление, септический остеонекроз – некротизированный участок подвергается отторжению или секвестрации.

Секвестрация и секвестры. Это процесс отторжения омертвевшего участка кости. Секвестр – некротизированный костный фрагмент, находящийся в полости (секвестральная коробка), содержащий гной или грануляционную ткань. Рентгенологически имеет вид свободно расположенного костного фрагмента, окруженного со всех сторон полосой просветления. При повторных

исследованиях секвестр изменяет свое положение. Тень секвестра интенсивнее окружающей его костной ткани. В зависимости от костной ткани, из которой происходит секвестр, их делят на губчатые и кортикальные.

В) изменение структуры костей – процессы связанные с прибылью костной ткани:

1. Остеосклероз – изменение костной структуры, противоположное остеопорозу, т.е увеличение костной ткани в единице объема кости без увеличения ее размера.

Рентгенологические признаки остеосклероза:

А) появление мелкопетлистой, груботрабекулярной структуры губчатого вещества

Б) в выраженных случаях утрачивается балочное строение

В) утолщение изнутри кортикального слоя кости с неровным внутренним контуром

Г) сужение просвета костномозгового канала, иногда с полным закрытием его

Д) увеличение интенсивности кости.

По этиологии различают функциональный (в зонах роста на суставных впадинах) и патологический (воспалительный), посттравматический (реактивный) остеосклероз. По распространенности – местный, региональный, распространенный,

системный. По рентгенологической картине – пятнистый и равномерный.

Эностоз – этим термином обозначают участки ограниченного склероза.

Гиперостоз – остеосклероз в сочетании с утолщением кости за счет периостального костесозидания, состояние, прямо противоположное атрофии.

Эбурниация (слоновость) – высшая степень остеосклероза. Вся кость состоит как бы из компактной костной ткани без признаков наличия костно-мозгового канала.

3. Изменения мягких тканей

1. Увеличение объема мягких тканей с одновременным увеличением интенсивности (воспалительные изменения, гематома, мягкотканый компонент опухолей костей)

2. Изменение структуры мягких тканей в виде дополнительных теней известковой плотности (непатогенного характера: обызвествление стенок сосудов, связок в местах прикрепления сухожилий, лимфатических узлов; патогенного характера: флеболиты, ангиолиты, оссифицирующий миозит и др.)

3. Наличие металлических инородных тел.

5. Схема анализа рентгенограмм костей и суставов

1. Подготовительный этап

А) изучить анамнез, клиническую картину, ознакомиться с результатами предыдущих исследований

Б) определить укладку (обзорная, прицельная), метод исследования, объект исследования, проекцию, паспортные данные, регистрационный номер снимка

В) оценить качество рентгенограммы, полноту охвата, четкость или резкость, жесткость, структуру, контрастность.

Вывод: подготовительный этап выполнен достаточно, недостаточно. При недостаточном выполнении подготовительного этапа указать:

а) неполные данные анамнеза, клинической картины, результатов, предыдущих исследований, б) не полностью выполнена методика рентгенологического исследования (указать что не сделано), в) качество рентгенограммы: удовлетворительное, неудовлетворительное (что именно не удовлетворяет)

2. Отличие нормы от патологии

А) состояние мягких тканей: изменены или нет (структура, объем, газ, оссификация, известковые включения)

Б) положение (локализация) костей анатомической области: изменены, не изменены, указать какие именно

В) число количества костей анатомической области – увеличено, уменьшено

Г) форма костей – изменена или нет, указать что именно

Д) размеры костей а) длина костей – укорочена, удлинена, б) ширина – гипертрофия, вздутие, атрофия

Е) структура костей: а) убыль костной ткани – остеопороз, деструкция, остеолиз, остеонекроз, б) прибыль костной ткани – остеосклероз, гиперостоз, эностоз, эбурниация

Ж) контуры костей – ровные, четкие, разрушенные, перерыв контура, наличие периостальных наслоений

З) смещаемость отделов костей (в случае переломов, переломовывихов)

И) субхондральные пластинки суставов – склерозированны, истончены, разрушены

К) суставная щель суставов – расширена, сужена

Вывод: изменений костей и суставов данной области не выявлено. Выявлена патология костей и суставов данной области – перечислить обнаруженные элементы патологии (состояние мягких тканей, положение, число, форма, размеры, структура, контуры, смещаемость, состояние субхондральных пластинок и суставной щели)

3. Определение группы заболеваний или симптома заболевания.

Характеризуя при описании выявленную патологию костей и суставов, необходимо руководствоваться определенной

последовательностью анализа рентгеноморфологических симптомов патологии.

За основу берется один из ведущих рентгеноморфологический симптом «изменение структуры кости» а) убыль – прибыль костной ткани, б) изменение формы, величины, контуров, в) изменения в мягких тканях, г) другие определяющие суть отдельных групп заболеваний. Другие обнаруженные рентгеноморфологические симптомы поражения костей и суставов описываются в разделе «состояние окружающих тканей»

А) Положение (локализация) – отдел кости (эпифиз, метафиз, диафиз), центрально, медиально, латерально.

Б) Число (количество) – указать количество.

В) Форма – округлая, овальная и др.

Г) Размеры – указываются в сантиметрах или отдел кости.

Д) Интенсивность – оценка прибыли, убыли (высокая, средняя).

Е) Рисунок (структура) – гомогенная, гетерогенная, ячеистая, многокамерная.

Ж) Контуры – ровные, четкие.

З) Смещаемость – определяется для переломов.

И) Состояние окружающих тканей – изменены или нет, а) рентгеноморфологические признаки имеющие отношение к анализируемому признаку симптома патологии, б)

рентгеноморфологические признаки имеющие не отношение к анализируемому признаку симптома патологии, имеющих значение для рентгенологического заключения.

Вывод: группа заболеваний – травматические, воспалительные, дегенеративно-дистрофические, доброкачественные или злокачественные опухоли и др.

4.Дифференциальная диагностика.

Зная заболевания, входящие в группу заболеваний костей и суставов по одинаковым различающимся рентгеноморфологическим признакам проводит их диф. диагностику. Построив дифференциальный ряд рентгеноморфологических признаков устанавливаем нозологическую форму заболевания.

Заключение:

Устанавливаем основную и сопутствующую нозологическую форму заболевания, их локализацию, осложнения, остаточные явления или диагностический ряд.

Рекомендации

Практическая проверка и уточнение рентгеноморфологических симптомов патологии, нозологических форм заболевания с помощью дополнительных исследований, наблюдения в динамике

А) лучевые методы (рентгенологические, УЗИ, ЯМР и др.)

Б) не лучевые (лабораторные, гистологические, инструментальные)

Контрольные вопросы:

1. Назовите диагностические возможности специальных рентгенологических методов.
2. Что такое остеосклероз?
3. Назовите рентгенологические признаки остеосклероза?
4. Что такое эбурниация (слоновость)?
5. Назовите виды периостальных наслоений.

Практическое занятие №8

Компьютерные томографические исследования легких, сердца и крупных сосудов (лучевая анатомия, семиотика). Схема анализа, протокол рентгеновского исследования

Задача: изучить компьютерные и томографические исследования легких, сердца и крупных сосудов.

Теоретическая часть:

Лучевое исследование сердца и крупных сосудов включает:

1) неинвазивные методы (рентгеноскопия и рентгенография, УЗИ, КТ, МРТ) и 2) инвазивные методы (ангиокардиография, вентрикулография, коронарография, аортография и др.).

Радионуклидные методы позволяют судить о гемодинамике. Следовательно, сегодня лучевая диагностика в кардиологии переживает свою зрелость.

Рентгенологическое исследование сердца и магистральных сосудов.

Значение метода. Рентгенологическое исследование является частью общего клинического исследования больного. Цель установить диагноз и характер гемодинамических нарушений (от этого зависит выбор метода лечения - консервативного, оперативного). В связи с применением УРИ в сочетании с катетеризацией сердца и ангиографией открылись широкие перспективы в изучении нарушений кровообращения.

Методики исследования

1) Рентгеноскопия - методика, с которой начинается исследование. Она позволяет составить представление о морфологии и дать функциональную характеристику тени сердца в целом и отдельных ее полостей, а также крупных сосудов.

2) Рентгенография объективизирует морфологические данные, полученные при рентгеноскопии. Ее стандартные проекции:

а) передняя прямая

б) правая передняя косая (45°)

в) левая передняя косая (45°)

г) левая боковая

Признаки косых проекций:

1) Правая косая - треугольная форма сердца, газовый пузырь желудка спереди, по заднему контуру сверху располагается восходящая аорта, левое предсердие, внизу - правое предсердие; по переднему контуру сверху определяется аорта, затем идет конус легочной артерии и, нищ - дуга левого желудочка.

2) Левая косая - форма овальная, желудочный пузырь сзади, между позвоночником и сердцем, хорошо видна бифуркация трахеи и определяются

все отделы грудной аорты. Все камеры сердца выходят на контур - сверху предсердия, внизу желудочки.

3) Исследование сердца с контрастированным пищеводом (пищевод в норме располагается вертикально и на значительном протяжении прилежит к дуге левого предсердия, что позволяет ориентироваться о его состоянии). При увеличении левого предсердия наблюдается оттеснение пищевода по дуге большого или малого радиуса.

4) Томография - уточняет морфологические особенности сердца и крупных сосудов.

5) Рентгенокимография, электрокимография - методы функционального исследования сократительной способности миокарда.

6) Рентгенокинематография - киносъемка работы сердца.

7) Катетеризация полостей сердца (определение насыщения крови кислородом, измерение давления, определение минутного и ударного объема сердца).

8) Ангиокардиография с большей точностью определяет анатомические и гемодинамические нарушения при пороках сердца (особенно врожденных).

2. Лучевая анатомия сердца

Сердце- орган сложной формы. На рентгенограммах, при рентгеноскопии и на компьютерных томограммах получается лишь плоскостное двухмерное изображение его. Для того чтобы получить представление о сердце как объемном образовании, при рентгеноскопии прибегают к постоянным поворотам пациента за экраном, а при КТ выполняют 8-10 срезов и более. Их совокупность и дает возможность реконструировать трехмерное изображение объекта. Здесь уместно отметить два вновь возникших обстоятельства, которые изменили традиционный подход к рентгенологическому исследованию сердца.

Во-первых, с развитием ультразвукового метода, обладающего великолепными возможностями анализировать функцию сердца, потребность в рентгеноскопии как методе исследования деятельности сердца практически отпала. Во-вторых, в настоящее время созданы ультраскоростные компьютерные рентгеновские и магнитно-резонансные томографы, позволяющие проводить трехмерную реконструкцию сердца. Аналогичными, но менее «продвинутыми» возможностями обладают некоторые новые

модели ультразвуковых сканеров и аппаратов для эмиссионной томографии. В результате этого врач имеет реальную, а не мнимую, как при рентгеноскопии, возможность судить о сердце как о трехмерном объекте исследования.

основной проекцией рентгенографии сердца является одна - прямая передняя, при которой обследуемый прилегает к кассете грудью. Для того чтобы избежать проекционного увеличения сердца, его съемку выполняют при большом расстоянии трубка-кассета (телерентгенография). При этом для увеличения резкости изображения время рентгенографии предельно уменьшают - до нескольких миллисекунд. Однако для того чтобы получить представление о рентгенологической анатомии сердца и магистральных сосудов, необходим многопроекционный анализ изображения этих органов.

На рентгенограмме в прямой проекции сердце дает однородную интенсивную тень, располагающуюся посредине, но несколько асимметрично: примерно 1/3 сердца проецируется правее срединной линии тела, а Vi - левее этой линии. Контур тени сердца иногда выступает на 2-3 см вправо от правого контура позвоночника, контур верхушки сердца слева не доходит до срединно-ключичной линии. В целом тень сердца напоминает косо расположенный овал. У лиц гиперстенической конституции он занимает более горизонтальное положение, а у астеников - более вертикальное. Краниально изображение сердца переходит в тень средостения, которая на этом уровне представлена в основном крупными сосудами - аортой, верхней полой веной и легочной артерией. Между контурами сосудистого пучка и сердечным овалом образуются так называемые сердечно-сосудистые углы - выемки, которые создают талию сердца. Внизу изображение сердца сливается с тенью брюшных органов. Углы между контурами сердца и диафрагмы называют сердечно-диафрагмальными.

контуры сердечной тени, в норме ровные и четкие, имеют форму дуг. Каждая дуга представляет собой отображение выходящей на контур поверхности того или иного отдела сердца.

Все дуги сердца и сосудов отличаются гармоничной закругленностью. Выпрямленность дуги или какого-либо ее участка свидетельствует о патологических изменениях в стенке сердца или прилежаших тканях.

Форма и положение сердца у человека вариабельны. Они обусловлены конституциональными особенностями пациента, положением его во время исследования, фазой дыхания. Был период, когда очень увлекались

измерениями сердца на рентгенограммах. В настоящее время обычно ограничиваются определением сердечно-легочного коэффициента - отношения поперечника сердца к поперечнику грудной клетки, которое в норме у взрослых колеблется в пределах от 0,4 до 0,5 (у гиперстеников больше, у астеников меньше). Основным же методом, определяющим параметры сердца, является ультразвуковой. С его помощью точно измеряют не только размеры сердечных камер и сосудов, но и толщину их стенок. Измерить камеры сердца, причем в различные фазы сердечного цикла, можно также посредством синхронизированной с электрокардиографией компьютерной томографии, дигитальной вентрикулографии или сцинтиграфии.

У здоровых людей тень сердцана рентгенограмме однородна. При патологии могут обнаруживаться отложения извести в клапанах и фиброзных кольцах клапанных отверстий, стенках коронарных сосудов и аорты, перикарде. В последние годы появилось немало больных с имплантированными клапанами и водителями ритма сердца. Отметим, что все эти плотные включения, как естественные, так и искусственные, наглядно выявляются при сонографии и компьютерной томографии.

Компьютерную томографию производят при горизонтальном положении пациента. Основной срез сканирования выбирают таким образом, чтобы его плоскость проходила через центр митрального клапана и верхушку сердца. На томограмме этого слоя вырисовываются оба предсердия, оба желудочка, межпредсердная и межжелудочковая перегородки. На этом же срезе дифференцируются венечная борозда, место прикрепления сосочковой мышцы и нисходящая аорта. Последующие срезы выделяют как в краниальном, так и в каудальном направлении. Включение томографа синхронизировано с записью ЭКГ. Для того чтобы получить четкое изображение полостей сердца, томограммы выполняют после быстрого автоматического введения контрастного вещества. На полученных томограммах выбирают два изображения, сделанных в конечные фазы сокращения сердца - систолическую и диастолическую. Сопоставив их на экране дисплея, можно рассчитать регионарную сократительную функцию миокарда.

Новые перспективы в изучении морфологии сердца открыла МРТ, особенно выполняемая на последних моделях аппаратов - ультраскоростных. При этом можно наблюдать сокращения сердца в реальном времени,

производить съемку в заданные фазы сердечного цикла и, естественно, получать параметры функции сердца.

Ультразвуковое сканированиев разных плоскостях и при различном положении датчика позволяет получить на дисплее изображение структур сердца: желудочков и предсердий, клапанов, папиллярных мышц, хорд; кроме того, удается выявить и дополнительные патологические внутрисердечные образования. Как уже отмечалось, важным достоинством сонографии является возможность оценить с ее помощью все параметры сердечных структур.

Допплерэхокардиографияпозволяет регистрировать направление и скорость движения крови в полостях сердца, выявлять участки турбулентных завихрений на месте возникающих преград нормальному кровотоку.

Инвазивные методики исследования сердцаи сосудов связаны с искусственным контрастированием их полостей. Эти методики применяют как для изучения морфологии сердца, так и для исследования центральной гемодинамики. При ангиокардиографии 20-40 мл рентгено-контрастного вещества вводят с помощью автоматического шприца через сосудистый катетер в одну из полых вен или в правое предсердие. Уже во время введения контрастного вещества начинают видеосъемку на кинопленку или магнитный носитель. За все время исследования, которое продолжается 5 - 7 с, контрастное вещество последовательно заполняет правые отделы сердца, систему легочной артерии и легочные вены, левые отделы сердца и аорту. Однако из-за разбавления контрастного вещества в легких изображение левых отделов сердца и аорты оказывается нечетким, поэтому ангиокардиографию используют преимущественно для изучения правых отделов сердца и малого круга кровообращения. С ее помощью удается выявить патологическое сообщение (шунт) между камерами сердца, аномалию сосудов, приобретенное или врожденное препятствие на пути кровотока.

Для детального анализа состояния желудочков сердца контрастное вещество вводят непосредственно в них. Исследование левого желудочка сердца (левая вентрикулография) производят в правой косой передней проекции под углом 30". Контрастное вещество в количестве 40 мл вливают автоматически со скоростью 20 мл/с. Во время введения контрастного вещества начинают выполнять серию кинокадров. Съемку продолжают спустя некоторое время после окончания введения контрастного вещества, вплоть до полного его вымывания из полости желудочка. Из серии кадров

выбирают два, сделанные в конечно-систолическую и конечно-диастолическую фазы сокращения сердца. Сопоставив эти кадры, определяют не только морфологию желудочка, но и сократительную способность сердечной мышцы. Таким методом можно выявить как диффузные нарушения функции сердечной мышцы, например при кардиосклерозе или миокардиопатии, так и локальные зоны асинергии, которые наблюдаются при инфаркте миокарда.

Для исследования коронарных артерий контрастное вещество вводят непосредственно в левую и правую коронарные артерии (селективная коронарография). На снимках, выполненных в различных проекциях, изучают положение артерий и их основных ветвей, форму, контуры и просвет каждой артериальной ветви, наличие анастомозов между системами левой и правой венечных артерий. Необходимо отметить, что в подавляющем большинстве случаев коронарографию выполняют не столько для диагностики инфаркта миокарда, сколько в качестве первого, диагностического этапа интервенционной процедуры - коронарной ангиопластики.

В последнее время для исследования полостей сердца и сосудов в условиях их искусственного контрастирования все чаще применяют *дигитальную субтракционную ангиографию (ДСА*). ДСА на основе компьютерной технологии позволяет получать изолированное изображение сосудистого русла без теней костей и окружающих мягких тканей. При соответствующих финансовых возможностях ДСА со временем полностью заменит обычную аналоговую ангиографию.

Контрольные вопросы:

1. Назовите признаки косых проекций.
2. Что включает в себя лучевое исследование сердца и крупных сосудов?
3. Назовите стандартные проекции рентгенографии.
4. Для изучения чего используют ангиокардиографию?

Практическое занятие №9

Компьютерные томографические исследования пищеварительного тракта (виды /способы/, методы, методики; лучевая анатомия, семиотика). Схема анализа, протокол рентгеновского исследования пищеварительного тракта.

Задача: изучить компьютерные томографические исследования пищеварительного тракта.

Теоретическая часть:

Рентгенологическое исследование органов пищеварения производят в мире уже почти 100 лет, а в Саратове - с 1907 г., когда впервые были открыты сразу два рентгеновских кабинета. Со временем, особенно в последние годы, появляются всё новые и новые диагностические технологии. Так, с 70-х годов XX столетия стали применять эндоскопический метод, позволяющий видеть слизистую оболочку пищевода, желудка и кишечника. В 1972 г. Хаунсфилдом был сконструирован первый компьютерный томограф, с помощью которого можно было визуализировать мало доступные для рентгенологического исследования паренхиматозные пищеварительные органы: печень, поджелудочную железу. Этой же возможностью обладают и такие достаточно новые методы лучевой диагностики, как УЗИ и МРТ. И все-таки именно рентгенологическое исследование остаётся основным методом в диагностике заболеваний пищевода, желудка и кишечника. Материалы, представленные в данной главе, позволят выяснить, с чем это связано, в какой мере новые лучевые методы помогают уточнить патологические изменения пищеварительных органов и в чём ограничение этих методов. В результате в каждом случае можно будет выбрать оптимальные методы и методики лучевой диагностики и установить алгоритм их применения для получения наиболее полной информации о состоянии пищевода, желудка, кишечника, печени и поджелудочной железы.

Особенности рентгенологического исследования пищевода, желудка и кишечника состоят в следующем.

• Для визуализации пищевода, желудка и кишечника *необходимо введение контраста* в их полость, так как по плотности эти органы не отличаются от окружающих тканей и сливаются с ними.

• До введения контраста необходимо *обзорное рентгенологическое исследование брюшной полости* для обнаружения неотложных состояний: перфорации полых органов, непроходимости кишечника, гнойников, инородных тел и т.д.

• Исследование пищевода, желудка и кишечника проводят с помощью метода рентгеноскопии, в процессе которой отдельные моменты исследования фиксируются на рентгенограммах (метод рентгенографии). Таким образом, во всех случаях *рентгеноскопия и рентгенография неотделимы друг от друга,* оба метода осуществляет один врач-рентгенолог. Именно поэтому отдельно взятые рентгенограммы пищевода, желудка и кишечника не описывает другой рентгенолог, их нельзя консультировать. Описание исследования проводит только врач-рентгенолог, который смотрел больного

за экраном. Если нужна консультация, то врач-консультант проводит повторное исследование.

• Для полноценного изучения пищевода, желудка и кишечника необходимо получение *двух фаз наполнения* органа контрастом.

- *Фаза слабого наполнения,* когда контраст обмазывает слизистую оболочку, и исследуют её складки.

- *Фаза тугого наполнения,* при котором орган полностью заполнен сульфатом бария, и можно характеризовать следующие его параметры:

• расположение;

• форму;

• размеры;

• контуры;

• функциональное состояние органа: перистальтику, сроки эвакуации контраста, эластичность, т.е. изменяемость стенок.

Нормальные рентгеноанатомические параметры пищевода и желудка в рентгеновском изображении следующие. Пищевод

• Располагается в заднем средостении.

• Подразделяется на отделы:

- шейный;

- грудной;

- абдоминальный (ниже диафрагмы).

• Форма его в виде лентовидной прямолинейной тени.

• Диаметр до 1,5-2 см.

• Имеется четыре физиологических сужения:

- на уровне шеи в зоне перстневидного хряща (на уровне VI шейного позвонка);

- на уровне дуги аорты;

- на уровне бифуркации трахеи;

- в месте перехода через диафрагму.

• Контуры пищевода ровные.

• Складки слизистой оболочки продольные в количестве 2-3.

• Стенки эластичны, видны перистальтические волны, за счёт чего диаметр пищевода меняется в процессе исследования.

Желудок

• Располагается в левой половине брюшной полости.

• В желудке различают следующие отделы (сверху вниз):

- *свод* (располагается на 1 см ниже левого купола диафрагмы, при вертикальном положении заполнен воздухом, при горизонтальном - барием);

- *кардиальный отдел* (в месте перехода пищевода в желудок по малой кривизне);

- *тело* (располагается вертикально, вдоль позвоночника);

- *антральный отдел* (располагается горизонтально);

- *угол* (в месте перехода тела в антральный отдел по малой кривизне);

- *синус* (напротив угла на границе тела и антрального отдела по большой кривизне, это самый низко расположенный отдел, он на 3-4 см выше гребешка подвздошной кости).

• Форма желудка (зависит от телосложения пациента):

- у нормостеников в виде крючка;

- у гиперстеников в виде рога;

- у астеников в виде чулка.

• Контуры желудка ровные за исключением большой кривизны тела, где видна зубчатость за счёт складок слизистой.

• Складки слизистой оболочки идут в продольном направлении вдоль малой кривизны, а косое направление имеют вблизи большой кривизны, на которой образуют зубчатость контура в области тела.

• Перистальтические волны видны и определяются в виде симметричных вдавлений по обеим кривизнам, уменьшая просвет желудка в норме наполовину.

Тонкая кишка располагается в центральных отделах брюшной полости, имеет в своём составе три отдела: двенадцатиперстную, тощую и подвздошную кишки.

Двенадцатиперстная кишка расположена за желудком (ниже привратника), представлена двумя отделами:

• Луковица - начальный отдел треугольной формы, основание её обращено к привратнику, складки слизистой оболочки имеют продольное направление, поэтому контуры ровные.

• Дуга, которая охватывает головку поджелудочной железы в виде подковы и имеет диаметр 2-3 см, складки слизистой оболочки в ней поперечные, образуют равномерную зазубренность контуров.

Тощая и подвздошная кишка

Различить их можно только *по расположению:* петли *тощей кишки* занимают преимущественно левую половину брюшной полости, а петли *подвздошной кишки* располагаются срединно в малом тазу, хотя дистальный отдел уходит вправо, впадая в слепую кишку.

Анатомическое строение и рентгенологическая картина их одинаковые:

- форма в виде извилистой трубки;

- складки слизистой имеют поперечное направление (керкринговы складки), они создают так называемый «перистый» рельеф и образуют равномерную зубчатость по контурам;

- на слизистой оболочке лимфоидная ткань образует одиночные лимфоидные фолликулы, которые в дистальных отделах сливаются в пейеровы бляшки (в норме не видны).

Толстая кишка занимает периферические отделы брюшной полости; состоит из следующих отделов (последовательно справа налево):

- слепая (расположена в правой подвздошной области), по её нижнему контуру - червеобразный отросток, его положение вариабельно;

- восходящая;

- печёночный угол (переход восходящей в поперечную кишку);

- поперечная;

- селезёночный угол (располагается выше печёночного) - место перехода поперечной в нисходящую кишку;

- нисходящая;

- сигмовидная (в левой подвздошной области);

- прямая, заканчивающаяся анусом.

Контуры равномерно волнисты за счёт гаустр (перетяжек, из-за чего кишка имеет характерный вид «гармошки»).

Складки слизистой оболочки в правой половине смешанного направления, в левой - преимущественно продольные.

Сроки эвакуации бария сульфата по пищеводу, желудку и кишечнику при пероральном контрастировании следующие.

• По пищеводу барий проходит в течение нескольких секунд и поступает в желудок.

• Желудок после тугого его наполнения бариевой взвесью в количестве 250 мл, эвакуирует половину контраста в течение 30 мин, а другую - в

течение следующего часа, т.е. для полного опорожнения желудка требуется в общем 1,5 ч.

• Поступление бария сульфата в двенадцатиперстную кишку начинается через 30 с после приёма контраста, быстро проходя через неё, при этом барий порционно продолжает эвакуироваться из желудка по мере его тугого наполнения, а затем полного опорожнения.

• Через 40 с контраст поступает в тощую кишку.

• Через 1,5 ч контраст начинает заполнять подвздошную кишку.

• Через 3-4 ч визуализируются илеоцекальный переход и слепая кишка.

• Все отделы толстой кишки контрастируются через 24 ч после перорального приёма бария сульфата.

Знать о сроках эвакуации по ЖКТ необходимо для того, чтобы правильно оценить функцию этих органов, разобраться в методиках контрастного исследования пищевода, желудка и кишечника, правильно назначить тот или иной метод и представлять информацию, которую можно при этом получить.

Контрастные вещества подразделяют на следующие группы, использующиеся при рентгенологическом исследовании пищевода, желудка и кишечника.

• Высококонтрастные вещества

- *Бария сульфат* - основной контраст, который используют в виде отдельного препарата, а также в составе бар-ВИПС*. Выпускают в виде порошка, расфасованного в пакетах, продают в аптеках. Для исследования ЖКТ готовят водную взвесь, которую можно принимать перорально или вводить через прямую кишку с помощью контрастной клизмы.

- *Водорастворимые контрастные* вещества - натрия амидотризоат (верографин*, урографин*) применяют:

• у новорождённых при подозрении на различные аномалии развития ЖКТ;

• в любом возрасте, когда подозревают перфорацию полого органа или внутренние свищи.

Контраст можно вводить следующими путями:

- перорально;

- через прямую кишку (контрастная клизма);

- через наружный свищевой ход при наличии на коже свищевого отверстия - метод *фистулографии,* при этом выявляется направление свища, сообщение его с пищеводом, желудком или кишечником и т.д.

• *Низкоконтрастные* вещества - воздух, который вводят:

- в пищевод и желудок перорально через желудочный зонд;

- в толстую кишку через анальное отверстие;

- в свободную брюшную полость путём пункции.

Основная методика рентгенологического исследования пищевода, желудка и двенадцатиперстной кишки называется «рентгеноскопия желудка». Методику проводят путём перорального приёма водной взвеси бария сульфата или «бар-ВИПСа♠» в среднем в количестве 250 мл, изучают параметры исследуемых органов в фазах слабого и тугого наполнения их контрастом, а также их функциональное состояние (перистальтическая и эвакуаторная функции).

Контрольные вопросы:

1. В чём состоят особенности рентгенологического исследования пищевода, желудка и кишечника?

2. Каковы нормальные рентгеноанатомические параметры пищевода и желудка (расположение, отделы, форма, диаметр, контуры, складки слизистой оболочки, перистальтика) в рентгеновском изображении?

3. Как располагаются в брюшной полости тонкая и толстая кишка, какие имеют отделы и другие рентгеноанатомические параметры?

4. Каковы сроки эвакуации контрастного вещества (бария сульфат) по пищеводу, желудку и кишечнику после перорального его приёма, для чего их необходимо знать?

5. На какие группы подразделяют контрастные вещества, использующиеся при рентгенологическом исследовании пищевода, желудка и кишечника, в каких случаях их применяют и какими путями вводят?

6. Как называется основная методика рентгенологического исследования пищевода, желудка и двенадцатиперстной кишки, как её проводят, что при этом изучается?

Практическое занятие №10

Компьютерные томографические исследования печени и желчевыводящих путей (виды /способы/, методы, методики; лучевая анатомия, семиотика).

Задача: изучить компьютерные томографические исследования печени и желчевыводящих путей.

Теоретическая часть:

Печень - самая большая железа человека, ее масса составляет в среднем 1,5 кг у взрослых мужчин и 1,2 кг у женщин. По некоторым данным, печень выполняет более 500 различных функций (детоксикационная, ферментативная, экскреторная, участие в процессах энергетического обмена и др.). При обследовании пациента чрезвычайно важно изучить и морфологическую структуру, и функциональное состояние печени. Современные методы лучевой диагностики позволяют в значительной степени решить обе эти задачи. Однако перед тем как перейти непосредственно к методам лучевой диагностики, необходимо четко представлять себе анатомо-физиологическое строение печени.

Печень располагается в правой поддиафрагмальной области полости живота и прикрепляется связками к диафрагме, брюшной стенке, желудку и кишечнику.

Структурно-функциональной единицей органа является печеночная долька, которая имеет форму шестигранной призмы диаметром 1-1,5 мм и высотой 1,5-2 мм. Долька образована гепатоцитами (85 % всех клеток печени), расположенными вокруг центральной вены. Таких долек в печени около 500 тыс. (рис. 11.1).

С развитием хирургии большое значение стало приобретать деление печени на более крупные единицы. В настоящее время печень подразделяют на 2 доли (более крупную правую и меньшую левую), которые, в свою очередь, делятся на 8 сегментов (по 4 в каждой доле). 1-й сегмент также называют хвостатой долей печени, а 4-й - квадратной долей. В основу этого деления (схема Куино, 1957) было положено ветвление воротной вены, которая, разделившись в воротах печени на правую и левую ветви, далее отдает ветви 2-го порядка (рис. 1). Участки, в которых разветвляются вены 2-

го порядка, а вместе с ними ветви печеночной артерии и желчные протоки, называют сегментами печени.

Печень имеет так называемое двойное кровоснабжение: приток крови осуществляют воротная вена (70-80% общего объема поступающей крови)

и печеночная артерия (20-30%). Отток крови происходит через печеночные вены, впадающие в нижнюю полую вену.

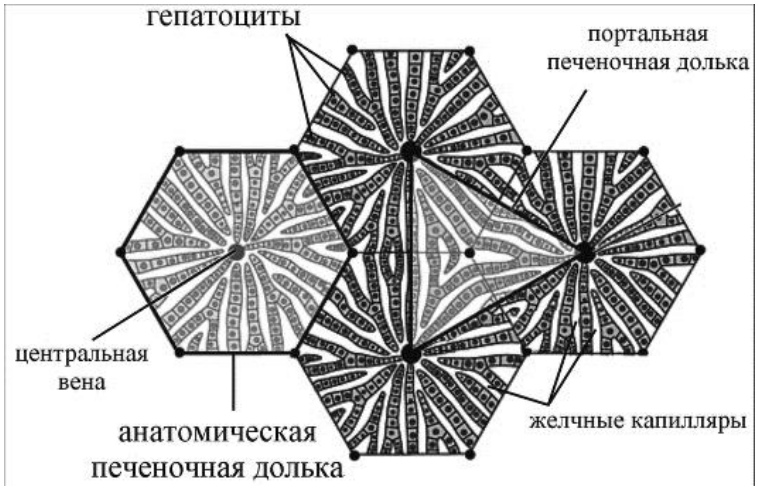

Рис. 1. Структурно-функциональной единицей печени является печеночная долька, которая имеет форму шестигранной призмы диаметром 1 - 1,5 мм и высотой 1,5 - 2 мм. Долька образована гепатоцитами, расположенными вокруг центральной вены

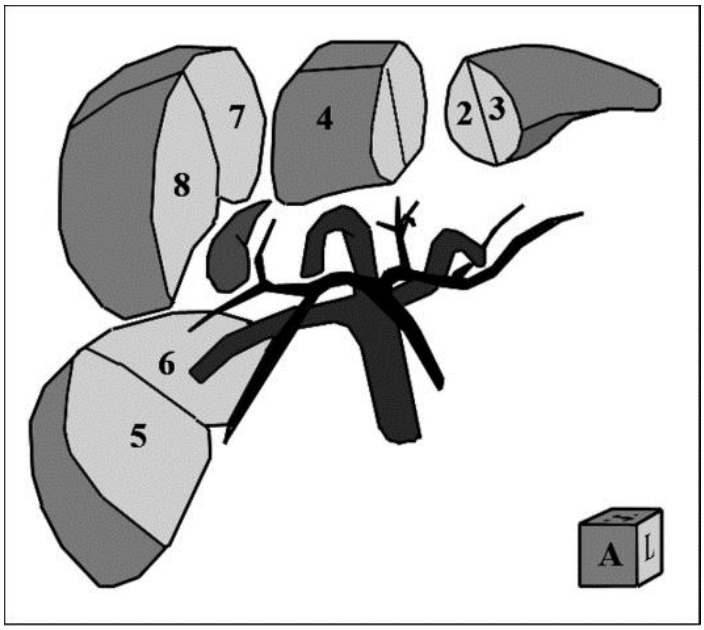

Рис. 2. Схема Куино (Couinaud, 1957 г.). В основу этого деления было положено ветвление воротной вены, которая, разделившись в воротах печени на правую и левую ветви, далее отдает ветви 2-го порядка. Участки печени, в

которых разветвляются вены 2-го порядка, а вместе с ними ветви печеночной артерии и желчные протоки, рассматриваются в качестве сегментов печени

Одна из основных функций печени - образование и выделение желчи, которая необходима для эмульгирования жиров и превращения жирных кислот

в водорастворимые формы. Желчь вырабатывается гепатоцитами и по системе желчных путей выделяется в просвет двенадцатиперстной кишки. Выделяют внутрипеченочные и внепеченочные желчные пути. Внутрипеченоч-ные желчные протоки начинаются с желчных капилляров - тончайших бороздок (диаметром около 1 мкм) на поверхности гепатоцитов (желчные капилляры собственной стенки не имеют), которые на периферии печеночных долек сливаются в междольковые желчные протоки, а те - в сегментарные, секторальные и долевые. С долевых (правого и левого) печеночных протоков и начинаются внепеченочные желчные пути (рис. 3).

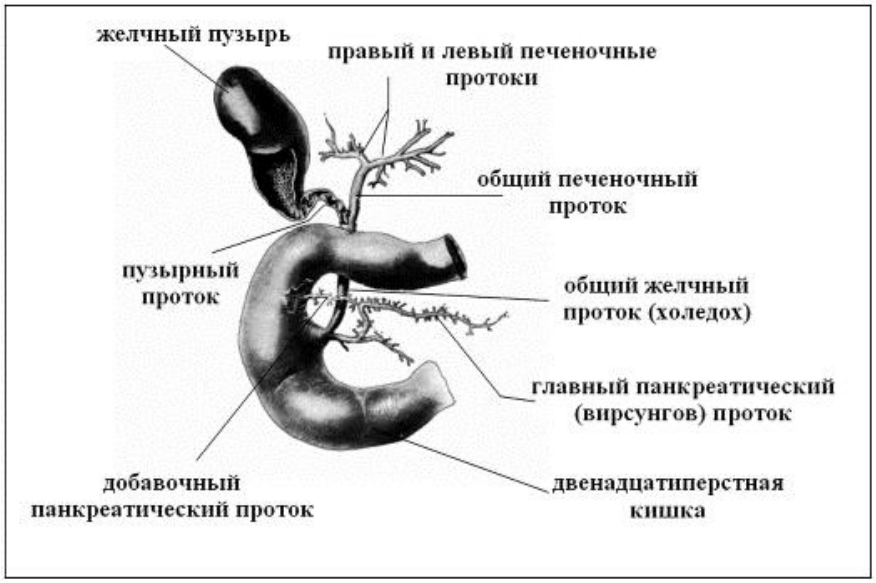

Рис. 3. Внепеченочные желчевыводящие пути

Объединившись в области ворот печени, правый и левый печеночный протоки образуют общий печеночный проток, который, слившись с пузырным протоком, переходит в общий желчный проток, или холедох. В половине случаев общий желчный проток далее соединяется с панкреатическим (вирсунговым) протоком и, образовав печеночно-поджелудочную ампулу, открывается в двенадцатиперстную кишку большим дуоденальным (фатеровым) сосочком. В остальных случаях холедох и вирсунгов проток впадают в кишечник раздельно.

Желчь вырабатывается печенью непрерывно (от 3 до 4,5 л/сут первичной желчи), но лишь ее часть из печени попадает сразу в кишечник. Другая часть желчи через пузырный проток попадает в желчный пузырь -

полый мышечный орган, необходимый для накопления и концентрирования желчи. В нем различают дно - самую дистальную часть, тело - среднюю часть, и шейку. По мере необходимости при приеме пищи или при накоплении в желчном пузыре более 40 $см^3$ желчи она рефлекторно выбрасывается в двенадцатиперстную кишку.

Контрольные вопросы:

1. Что такое общий печеночный проток?
2. Какими органами вырабатывается желчь?
3. Где в организме человека располагается печень?
4. Что такое сегменты печени?

Практическое занятие №11

Компьютерные томографические исследования почек и мочевыделительной системы (виды /способы/, методы, методики; лучевая анатомия, семиотика).

Задача: изучить компьютерные томографические исследования почек и мочевыделительной системы.

Теоретическая часть:

Рентгенологическая компьютерная томография мочевыводящих путей включает в себя диагностическое обследование почек, мочевого пузыря и мочеточников. Данный метод исследования позволяет выявить:

процесс камнеобразования (в почках и мочевом пузыре)

патологическое изменение (непроходимость) мочевыводящих путей

наличие опухолевых образований

инфекционные заболевания и др.

В урологии большое значение имеет метод КТ органов мочевыделения, способный с высокой точностью диагностировать различные патологические (структурные) изменения, выявлять ранние признаки заболеваний с возможностью определения стадии их развития. Такая информативность метода исследования позволяет провести полный анализ полученных данных и выстроить схему индивидуального лечения.

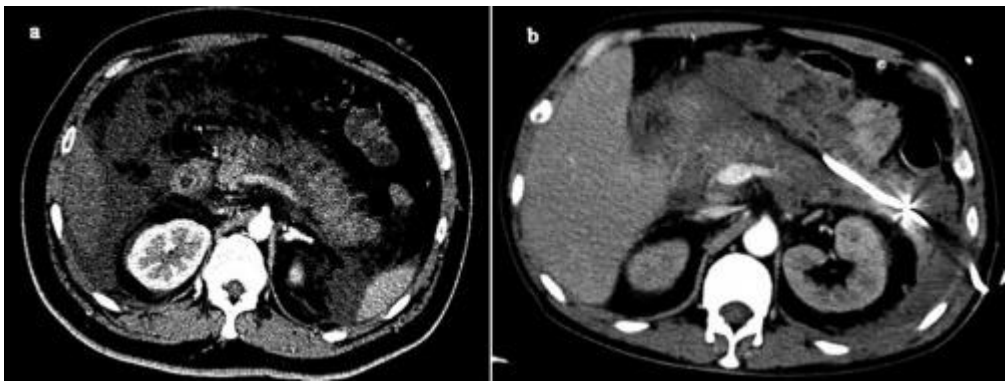

ПОКАЗАНИЯ И ОБЛАСТЬ ИССЛЕДОВАНИЯ.

Существует ряд заболеваний, распознать которые можно лишь проведя опрос пациентов и выслушав жалобы, но при наличии определенных симптомов, во избежание осложнений, лечащий врач посоветует обследовать мочевой пузырь на МРТ или КТ томографе. К таким симптомам можно отнести:

Частое и затрудненное мочеиспускание

Недержание мочи

Ночное мочеиспускание

Болевой синдром в процессе опорожнения мочевого пузыря

Боли в нижней области живота

Качественные и патологические изменения мочи (цвет, запах, консистенция, например, если моча становиться мутной)

Гематурия (наличие примеси крови в моче)
Появление крови в моче является наиболее типичным симптомом, свидетельствующим о произошедшем в организме сбое, связанном с рядом заболеваний (урологических и нефрологических) опасных для здоровья и жизни человека.
В такой ситуации врач-уролог назначит пройти высокоточную магнитно-резонансную томографию мочевыводящих путей для подтверждения или опровержения наличия возможных заболеваний, имеющих в своей симптоматике гематурию:

инфекция мочевых путей

цистит

венерические заболевания, передающиеся половым путем

нефрит

гломерулонефрит

Наличие крови в моче может быть результатом инфицирования органов мочеполовой системы, а также появиться из-за ранения или повреждения слизистой оболочки, вызванного прохождением камня по мочеточнику. Ввиду этого, мочекаменная болезнь является одной из наиболее частых причин появления гематурии.

МОЧЕКАМЕННАЯ БОЛЕЗНЬ

Данное заболевание сопровождается приступами острой боли в области поясницы, но если камень не двигается, пациент не испытывает никакого дискомфорта. В любом случае, необходимо проведение диагностического обследования КТ мочевыделительной системы, с целью выявления процесса камнеобразования. Развитие мочекаменной болезни чревато тяжелыми осложнениями, ведь миграция камней может привести как к обструкции (острой непроходимости) мочеточника, так и к расширению мочевого канала. При этом гладкая мускулатура мочеточника подвергается сильным спазмам и, как результат, развитие почечной колики. В данном случае многие специалисты выбирают КТ при мочекаменной болезни, как метод современного и надежного диагностирования, способного визуализировать наличие заболевания без применения контрастного усиления. Проведение компьютерной томографии мочеточников при наличии спорной ситуации, а также при необходимости оперативного лечения позволяет получить детальную информацию о положении камня, его размерах для принятия врачом решения о дальнейших действиях. Такие данные помогут свести к минимуму возможность травмирования операбельного органа во время удаления камней.

Не зависимо от того, что является причиной гематурии (появления крови в моче), следует незамедлительно обратиться к специалисту в области урологии и пройти все необходимые манипуляции и диагностические процедуры. В случае же неясной клинической картины или при особо сложных случаях, когда быстрота и точность диагностики играют решающее значение, используется мультиспиральная компьютерная томография мочевого пузыря.

Контрольные вопросы:

1. Что позволяет выявить диагностическое обследование почек, мочевого пузыря и мочеточников?
2. В каких случаях используется мультиспиральная компьютерная томография мочевого пузыря?
3. Назовите симптомы мочекаменной болезни.
4. Что такое гематурия?